



Colombian Journal of Anesthesiology

Revista Colombiana de Anestesiología

www.revcolanest.com.co

OPEN

Wolters Kluwer

Bloqueo de plano del músculo erector de la espina como técnica analgésica de rescate en un paciente con asistencia ventricular tipo HeartMate 3: reporte de caso

Erector spinae plane block as a rescue analgesia technique in a patient with HeartMate 3 ventricular assist type device: case report

Palabras clave: Dispositivos para Soporte Cardíaco, Dolor, Analgesia, Bloqueo Nervioso, Dolor Posoperatorio

Keywords: Heart-Assist Devices, Pain, Analgesia, Nerve Block, Pain, Postoperative

Lizette Benavides^a, Rubén Heredia^a, Luz J. Pacheco^b, Leonardo A. Salazar^c

^a Especialización en Anestesiología y Reanimación, Departamento de Cirugía, Universidad Industrial de Santander. Bucaramanga, Colombia.

^b Anestesia Cardiovascular, Departamento de Cirugía Cardiovascular, Fundación Cardiovascular de Colombia. Floridablanca, Colombia.

^c Grupo Ecmo-Vad, Fundación Cardiovascular de Colombia, Floridablanca, Colombia.

Resumen

Introducción: la insuficiencia cardíaca representa un problema de salud pública con alta morbilidad y mortalidad. En estadios avanzados se ha implementado el uso de dispositivos de asistencia ventricular (DAV) como terapia destino. El manejo perioperatorio de pacientes con DAV puede generar múltiples retos, dentro de los cuales se destaca el manejo óptimo del dolor.

Objetivo: describir el uso del bloqueo del plano del músculo erector de la espina (ESP) como técnica analgésica de rescate en un paciente llevado a implante de DAV tipo HeartMate 3.

Métodos: reporte de caso y revisión de tema.

Resultados: se presenta el caso de un paciente con cardiopatía isquémica y disfunción ventricular severa, que fue llevado a un implante de DAV tipo HeartMate 3 como terapia destino, bajo

anestesia general y protocolo de analgesia postoperatoria con fentanil y acetaminofén. Durante el posoperatorio presentó dolor agudo de intensidad severa (Escala Visual Análoga: 8–10/10), por lo que se aplicó una técnica regional de rescate: bloqueo ESP, la cual mostró resultados satisfactorios con control analgésico óptimo (Escala Visual Análoga: 1–3/10).

Conclusiones: el bloqueo ESP fue una opción segura y efectiva como parte de una estrategia analgésica postoperatoria para un paciente con implante de un DAV tipo HeartMate 3.

Abstract

Introduction: heart failure represents a public health problem involving high morbidity and mortality. For advanced stages of the disease the use of ventricular assist devices (VAD) has

Cómo citar este artículo: Benavides L, Heredia R, Pacheco LJ, Salazar LA. Erector spinae plane block as a rescue analgesia technique in a patient with HeartMate 3 ventricular assist type device: case report. Colombian Journal of Anesthesiology. 2020;48:40–44.

Read the English version of this article on the journal website www.revcolanest.com.co.

Copyright © 2019 Sociedad Colombiana de Anestesiología y Reanimación (S.C.A.R.E.). Published by Wolters Kluwer. This is an open access article under the CC BY-NC-ND license (<http://creativecommons.org/licenses/by-nc-nd/4.0/>).

Correspondencia: Universidad Industrial de Santander, Facultad de Salud. Carrera 32 # 29–31, Bucaramanga, Santander. Correo electrónico: lizbevi901013@hotmail.com

Colombian Journal of Anesthesiology (2020) 48:1

<http://dx.doi.org/10.1097/CJ9.0000000000000117>

been implemented as destination therapy. The perioperative management of patients with VADs may result in multiple challenges, with optimal pain management being one of those challenges.

Objective: to describe the use of erector spinae plain block (ESP) as a rescue analgesia technique in a patient undergoing HeartMate 3 type VAD implantat.

Methods: case report and subject review.

Results: The case discussed is a patient with ischemic cardiomyopathy and severe ventricular dysfunction, undergoing a HeartMate 3 type VAD implant as destination therapy, under general anesthesia and postoperative analgesia protocol with fentanyl and acetaminophen. During the postoperative period the patient developed acute pain of severe intensity (Visual Analogue Scale: 8–10/10), that led to the use of a regional rescue technique - ESP block - that showed satisfactory results with optimal analgesia control (Visual Analogue Scale: 1–3/10).

Conclusions: The ESP block was a safe and effective option as part of a postoperative analgesia strategy for a patient with a HeartMate 3 type VAD implant.

Introducción

La insuficiencia cardiaca es un problema de salud a escala mundial que viene en auge, a pesar de los avances realizados en el tratamiento farmacológico.^{1,2} En particular, existe un grupo de pacientes con disfunción cardiaca severa que desarrollan síntomas refractarios a la terapia médica convencional, lo cual se asocia a una calidad de vida deficiente y a una alta tasa de mortalidad.^{2,3}

En respuesta a las limitadas opciones farmacológicas en este escenario clínico, a lo largo de los últimos años se ha implementado el uso de dispositivos de asistencia ventricular (DAV) como terapia destino en pacientes con falla cardiaca avanzada, estrategia que ha demostrado ser efectiva ofreciendo una adecuada calidad de vida, por lo que su uso es cada vez más frecuente en todo el mundo.^{4,5}

Durante el perioperatorio, uno de los retos del manejo anestésico en los pacientes que son llevados a implante de DAV tipo HeartMate 3 es el control del dolor agudo postoperatorio, aspecto que toma importancia tomando en cuenta el tipo de abordaje quirúrgico, la manipulación de órganos intratorácicos y el uso de toracostomías, factores que, junto a un inadecuado control analgésico, pueden incrementar la aparición de complicaciones cardiopulmonares y la estancia hospitalaria.^{6–8}

Actualmente, en el manejo analgésico se recomienda el uso de analgesia multimodal, lo que incluye técnicas regionales como la analgesia epidural o el bloqueo paravertebral; sin embargo, las mencionadas pueden verse limitadas por el uso de anticoagulantes durante el perioperatorio.^{5–8}

Recientemente, Forero y colaboradores⁹ describieron el bloqueo del plano del músculo erector de la espina (ESP) como tratamiento eficaz del dolor neuropático de la pared torácica y analgesia para cirugía de tórax. En el presente

reporte de caso se presentará el uso de esta técnica analgésica de rescate en el manejo del dolor agudo postoperatorio en un paciente que fue llevado a implante de DAV tipo HeartMate 3.

Caso clínico

Paciente masculino de 74 años con antecedente de enfermedad renal crónica estadio III, cardiopatía isquémica con fracción de eyección del ventrículo izquierdo del 20% y enfermedad coronaria con angioplastia más stents, INTERMACS 4 (por las iniciales de *Interagency Registry for Mechanically Assisted Circulatory Support*) en el manejo por el grupo de falla cardiaca con bolos de levosimendán y hospitalizaciones recurrentes. Peso: 65 kg; talla: 1,63 m.

El paciente fue llevado a implante de un DAV izquierdo tipo HeartMate 3 como terapia destino; el procedimiento quirúrgico se realizó por esternotomía bajo anestesia general balanceada; en la inducción anestésica se utilizaron lidocaína, fentanil, propofol y vecuronio, e intubación orotraqueal mediante laringoscopia directa. El mantenimiento se realizó con infusión de fentanil, propofol y sevoflurano. Se hizo manejo analgésico con PCA (por las iniciales de *Patient Controlled Analgesia*) de fentanil dosis bolo de 20 µg, intervalo de bloqueo de 5 minutos, dosis máxima de 200 µg en 4 horas y acetaminofén 500 mg vía oral cada 6 horas.

Durante las primeras 48 horas del postoperatorio, presentó dolor de intensidad muy severa, Escala Visual Análoga (EVA) 8–10 predominante en hemitórax izquierdo, que moduló parcialmente con sistema PCA, y registró consumos de fentanil de 540 µg en 48 horas (Tabla 1). Además, se documentó una atelectasia pulmonar izquierda, interpretada por el médico tratante como complicación secundaria a patrón respiratorio superficial por dolor. Simultáneamente, presentó náuseas, vómito y alucinaciones, que se consideraron efectos adversos por el uso de opioides. Ante lo anterior, se decidió al tercer día del postoperatorio hacer un bloqueo ESP de rescate con implante de catéter interfascial.

Dado que el paciente se encontraba anticoagulado con infusión de heparina no fraccionada, se la suspendió 4 horas antes del procedimiento. Se trasladó a quirófano,

Tabla 1. Registro de consumo de opioides Patient Controlled Analgesia (PCA) de fentanil.

	Previo al bloqueo		Posterior bloqueo		
	Día 1	Día 2	Día 3	Día 4	Día 5
Escala Visual Análoga	9–10/10	8/10	3/10	1/10	1/10
Consumo dosis total (µg)	340	200	60	20	0

Fuente: Autores.

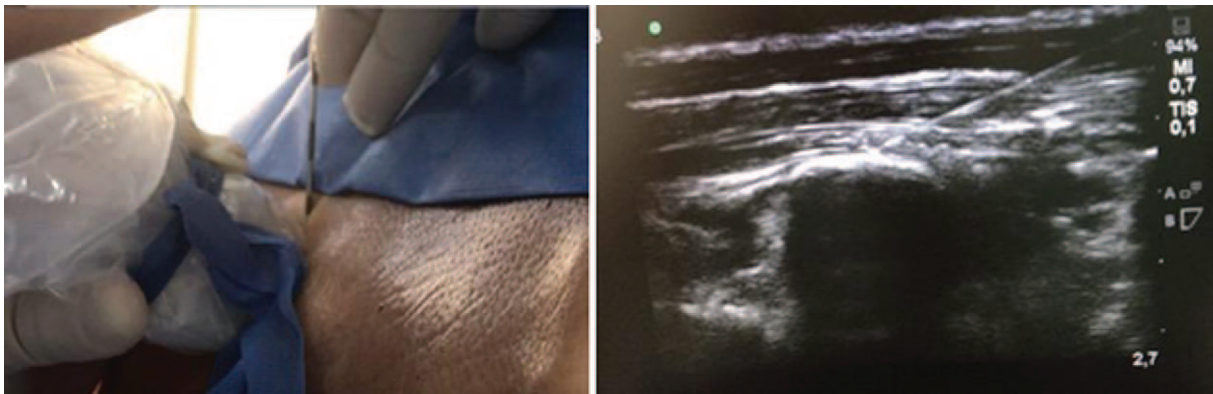

Figura 1. Punción en plano a nivel de T6-T7.
Fuente: Autores.

previo consentimiento informado, y mediante ultrasonido se hizo el bloqueo ESP siguiendo la técnica descrita por Forero y colaboradores,⁹ punción única con aguja Tuohy N° 18 en hemitórax izquierdo a nivel T6-T7; se administraron: Bupivacaína con epinefrina al 0,25%, lidocaína al 0,5% y 4 mg de dexametasona, con volumen total: 20 ml; además, se hizo paso de catéter interfascial, sin complicaciones (Figura 1). Al finalizar, se redujo la intensidad de dolor a leve (EVA: 1-3). Se reinició anticoagulación a las 2 horas del procedimiento.

Seguimiento: requirió 1 bolo de refuerzo con bupivacaína al 0,25% 20 ml cada 24 horas, por 3 días, a través del catéter. Control analgésico EVA: 1-3 y reducción del consumo de fentanil a 80 µg a las 96 horas, sin reaparición de efectos adversos (Tabla 1). Se decidió retirar catéter al quinto día postimplante, junto con los tubos de toracotomía, previa suspensión de heparina por 4 horas. No hubo complicaciones.

Discusión

Los DAV de larga duración como terapia destino o puente a recuperación son una opción cada vez más usada en el manejo de pacientes con falla cardíaca refractaria.²⁻⁵ Actualmente, uno de los retos del manejo perioperatorio es el adecuado control analgésico; esto, debido a que la técnica quirúrgica implica esternotomía o toracotomía,^{5,10} y en el caso particular del dispositivo HeartMate 3, su localización intrapericárdica a la altura del ápice del ventrículo izquierdo en pacientes con cardiomegalia hace que se posicione contra la reja costal^{5,10} (Figura 2), lo cual, a su vez, aumenta la intensidad del dolor en rango de moderado a severo, y en algunos casos puede llevar a que se convierta en un dolor de difícil manejo, lo que conlleva mayor incidencia complicaciones pulmonares por presencia de patrón respiratorio superficial, hipoventilación e incapacidad de ejecutar mecanismos de tos efectiva, lo que promueve la aparición de atelectasias y neumonías, con incremento de la morbilidad.¹¹ Adicionalmente, al comprometer la oxigenación y la ventilación se favorece

el aumento de la resistencia vascular pulmonar, lo que puede impactar negativamente la función ventricular derecha,¹² y así alterar el comportamiento hemodinámico y la evolución, y, por lo tanto, prolongar la estancia hospitalaria.

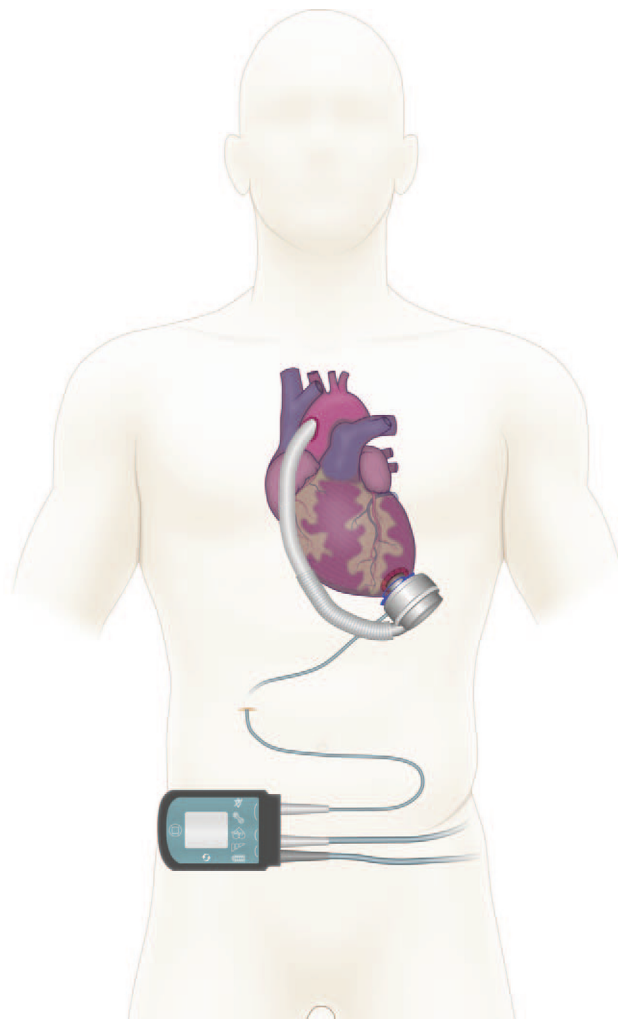


Figura 2. Esquema de dispositivos de asistencia ventricular HeartMate 3.
Fuente: Autores.

En nuestra institución, el manejo analgésico para los pacientes de cirugía cardíaca se lleva a cabo con un sistema PCA de fentanil endovenoso y acetaminofén vía oral. Sin embargo, el manejo del dolor agudo postoperatorio en los pacientes con HeartMate 3 ha representado un reto para el control analgésico, pues requiere, en ocasiones, bolos de rescate de otros opioides tipo morfina, lo que incrementa la probabilidad de efectos adversos.

Dado lo anterior, se decidió buscar una alternativa de rescate que nos ayudara a lograr un adecuado control del dolor y, así mismo, permitiera una rehabilitación cardiopulmonar de manera satisfactoria, por lo que el bloqueo ESP constituyó una interesante opción.

El bloqueo ESP a nivel torácico fue descrito inicialmente por Forero y colaboradores⁹ consiste en una técnica regional de bloqueo periférico a nivel interfascial administrando un volumen de anestésico local en un plano profundo al músculo erector espinal, el cual se dispersa de manera longitudinal a nivel cráneo-caudal y ventro-dorsal, y así genera una impregnación de las ramas ventrales y dorsales de las raíces de los nervios espinales en la región torácica, con extensión de tres a cinco dermatomas a nivel superior e inferior del sitio de punción, según lo encontrado en disección anatómica en modelos cadavéricos y confirmado con estudios radiológicos.¹³

Adicionalmente, se observa impregnación de anestésico local a la altura de la cadena simpática torácica, lo que genera un bloqueo de la respuesta autonómica y un mayor control del dolor visceral.⁹ Cabe resaltar que debido a su fácil identificación por ultrasonido, así como por el sitio de la punción y por la distribución del anestésico a nivel interfascial, esta técnica es segura para el manejo del dolor somático y visceral. No obstante, se debe tener en cuenta que solo genera bloqueo ipsilateral al sitio de punción, por lo que serán necesarias dos punciones para lograr un abordaje completo en cirugías con incisiones centrales tipo esternotomía.

Desde su descripción en 2016, en la literatura han aparecido múltiples publicaciones del uso analgésico del bloqueo ESP para fractura costal,¹⁴ cirugía torácica no cardíaca^{9,15} y cirugía de mama.^{16,17} En cirugía cardíaca, la información es limitada; se han descrito algunos casos exitosos de su uso para abordajes a nivel torácico¹⁰ y en cirugía mínimamente invasiva.¹⁸ Recientemente, se reportó su uso en pacientes llevados a implante de DAV izquierda por toracotomía donde se emplea infusión continua de anestésico local para control analgésico, con resultados óptimos.¹⁰ En el caso analizado, se hizo mantenimiento con bolos intermitentes (diarios), pero al comparar los resultados se observan comportamientos similares respecto a la percepción del dolor y al consumo de opioides.

Conclusión

El bloqueo ESP a nivel torácico ecoguiado fue una técnica regional innovadora, fácil y segura, que proporcionó una

opción de manejo postoperatorio eficaz dentro de la estrategia analgésica multimodal de un paciente llevado a un implante de DAV tipo HeartMate 3.

Perspectiva del paciente

El paciente refirió presentar una gran mejoría y *comfort* con posterioridad al procedimiento; al analizar el riesgo frente al beneficio, indica, además, que lo recomendaría y aceptaría de nuevo su realización.

Consideraciones éticas

Protección de personas y animales. Los autores declaran que los procedimientos se hicieron conforme a las normas éticas del comité de experimentación humana responsable y de acuerdo con la Asociación Médica Mundial y la Declaración de Helsinki.

Confidencialidad de los datos. Los autores declaran que se siguieron los protocolos de su centro de trabajo sobre la publicación de datos de pacientes.

Derecho a la privacidad y consentimiento informado. Los autores han obtenido el consentimiento informado del paciente referido en el artículo.

Financiamiento

Los autores no recibieron patrocinio para llevar a cabo este artículo.

Conflictos de intereses

Los autores declaran no tener conflicto de intereses.

Referencias

1. Mozaffarian D, Benjamin EJ, Go AS, Arnett DK, Blaha MJ, Cushman M, et al. Executive summary: Heart disease and stroke statistics-2016 update: A Report from the American Heart Association. *Circulation* 2016;133:447-454.
2. Sunagawa G, Koprivanac M, Karimov JH, Moazami N, Fukamachi K. Current status of mechanical circulatory support for treatment of advanced end-stage heart failure: successes, shortcomings and needs. *Expert Rev Cardiovasc Ther* 2017;15:377-387.
3. Levy WC, Mozaffarian D, Linker DT, Farrar DJ, Miller LW. Can the Seattle Heart Failure Model Be Used to Risk-stratify Heart Failure Patients for Potential Left Ventricular Assist Device Therapy? *J Hear Lung Transplant* 2009;28:231-236.
4. Estep JD, Trachtenberg BH, Loza LP, Bruckner BA. Continuous Flow Left Ventricular Assist Devices: Shared Care Goals of Monitoring and Treating Patients. *Methodist Debaque Cardiovasc J* 2015;11:33-44.
5. Figueredo A, Salazar L, Echeverría LE, Pizarro C, Murcia AS. Reporte del primer caso de implante exitoso de asistencia ventricular izquierda HeartMate II como terapia de destino en Suramérica. *Rev Colomb Cardiol* 2016;23:552.
6. Rafiq S, Steinbrüchel DA, Wanscher MJ, Andersen LW, Navne A, Lilleoer NB, et al. Multimodal analgesia versus traditional opiate based analgesia after cardiac surgery, a randomized controlled trial. *J Cardiothorac Surg* 2014;9:52.
7. Mehta Y, Arora D. Benefits and risks of epidural analgesia in cardiac surgery. *J Cardiothorac Vasc Anesth* 2014;28:1069-1075.

8. Bignami E, Castella A, Pota V, Saglietti F, Scognamiglio A, Trumello C, et al. Perioperative pain management in cardiac surgery: A systematic review. *Minerva Anesthesiol* 2018;84:488–503.
9. Forero M, Adhikary SD, Lopez H, Tsui C, Chin KJ. The erector spinae plane block a novel analgesic technique in thoracic neuropathic pain. *Reg Anesth Pain Med* 2016;41:621–627.
10. Adhikary S, Das , Prasad A, Soleimani B, Chin KJ. Continuous Erector Spinae Plane Block as an Effective Analgesic Option in Anticoagulated Patients After Left Ventricular Assist Device Implantation: A Case Series. *J Cardiothorac Vasc Anesth* 2019;33:1063–1067.
11. Moliner Velázquez S, Rubio Haro R, De Andrés Serrano C, De Andrés Ibáñez J. Analgesia regional en el paciente crítico posquirúrgico. *Rev Esp Anesthesiol Reanim* 2017;64:144–156.
12. Sen A, Larson JS, Kashani KB, Libricz SL, Patel BM, Guru PK, et al. Mechanical circulatory assist devices: A primer for critical care and emergency physicians. *Crit Care* 2016;20:1–20.
13. Adhikary S, Das , Bernard S, Lopez H, Chin KJ. Erector Spinae Plane Block Versus Retrolaminar Block. *Reg Anesth Pain Med* 2018;43:1.
14. Hamilton DL, Manickam B. Erector spinae plane block for pain relief in rib fractures. *Br J Anaesth* 2017;118:474–475.
15. Forero M, Rajarathinam M, Adhikary S, Chin KJ. Continuous Erector Spinae Plane Block for Rescue Analgesia in Thoracotomy After Epidural Failure: A Case Report. *A A Case Reports* 2017;8:254–256.
16. Bonvicini D, Tagliapietra L, Giacomazzi A, Pizzirani E. Bilateral ultrasound-guided erector spinae plane blocks in breast cancer and reconstruction surgery. *J Clin Anesth* 2018;44:3–4.
17. Orozco E, Serrano RE, Rueda-Rojas VP. Erector spinae plane (ESP) block for postoperative analgesia in total radical mastectomy: case report. *Colombian Journal of Anesthesiology* 2018;46 (Suppl 1):66–68.
18. Leyva FM, Mendiola WE, Bonilla AJ, Cubillos J, Moreno DA, Chin KJ. Continuous Erector Spinae Plane (ESP) Block for postoperative analgesia after minimally invasive mitral valve surgery. *J Cardiothorac Vasc Anesth* 2018;32:2271–2274.