



Colombian Journal of Anesthesiology

Revista Colombiana de Anestesiología

www.revcolanest.com.co

OPEN

Wolters Kluwer

REPORTE DE CASO

Intubación despierto con videolaringoscopia y traqueostomía percutánea guiada por ecografía en una paciente con cáncer anaplásico de tiroides y vía aérea difícil: reporte de caso

Awake intubation with videolaryngoscopy and ultrasound-guided percutaneous tracheostomy in a patient with anaplastic thyroid cancer and difficult airway: a case report

Palabras clave: Manejo de la Vía Aérea, Laringoscopia, Traqueostomía, Informes de Casos, Anestesia

Keywords: Airway Management, Laryngoscopy, Tracheostomy, Case Reports, Anesthesia

Karina Alejandra Ortega Agón, Julián Felipe González Maldonado

Hospital Universitario de Santander, Bucaramanga, Colombia

Resumen

Introducción: La dificultad en el manejo de la vía aérea es una importante causa de morbilidad, la implementación de nuevas técnicas y dispositivos han ayudado a reducir las tasas de complicaciones.

Presentación del caso: Mujer de 62 años con una gran masa cervical programada para traqueostomía percutánea paliativa en la cual se realizó intubación despierta con videolaringoscopia exitosa en el primer intento, y en quien fue necesario realizar la traqueostomía percutánea con guía ecográfica dada la gran distorsión anatómica del cuello.

Conclusión: La literatura es escasa con respecto a la intubación despierta con videolaringoscopia en pacientes con masa cervical, lo cual hace interesante nuestro caso. La ultrasonografía debe ser una herramienta de disponibilidad inmediata en el manejo de pacientes con vía aérea difícil, ya que facilita la identificación de las estructuras para guiar su acceso percutáneo en tiempo real.

Abstract

Introduction: Difficult airway management is an important cause of morbidity and mortality, and the implementation of new techniques and devices has contributed to the reduction of complication rates.

Case presentation: A 62-year-old woman with a large neck mass scheduled for palliative percutaneous tracheostomy in which awake intubation with videolaryngoscopy was performed successfully in the first attempt; additionally, it was necessary to perform percutaneous tracheostomy under ultrasound guidance because of the significant degree of anatomical distortion of her neck.

Conclusion: There is little evidence about awake intubation with videolaryngoscope in patients with neck masses, which makes our case interesting. Ultrasonography should be immediately available in difficult airway cases, because it facilitates the

Cómo citar este artículo: Ortega Agón KA, González Maldonado JF. Intubación despierta con videolaringoscopia y traqueostomía percutánea guiada por ecografía en una paciente con cáncer anaplásico de tiroides y vía aérea difícil: reporte de caso. Rev Colomb Anestesiología. 2018;46:167-171.

Read the English version of this article at: <http://links.lww.com/RCA/A117>.

Copyright © 2018 Sociedad Colombiana de Anestesiología y Reanimación (S.C.A.R.E.). Published by Wolters Kluwer. This is an open access article under the CC BY-NC-ND license (<http://creativecommons.org/licenses/by-nc-nd/4.0/>).

Correspondencia: Carrera 33 No. 28-126, Hospital Universitario de Santander, Departamento de Anestesiología. Bucaramanga, Colombia. Correo electrónico: pipegoma87@hotmail.com

Rev Colomb Anestesiología (2018) 46:2

<http://dx.doi.org/10.1097/CJ9.0000000000000029>

identification of structures and helps guide percutaneous access in real time.

Introducción

Las complicaciones durante el manejo de la vía aérea constituyen una importante causa de morbimortalidad en la práctica anestésica, por esta razón constantemente se implementan dispositivos que facilitan su abordaje, y existen múltiples algoritmos específicamente para el manejo de la vía aérea difícil. Según un análisis del ASA Closed Claims Database,¹ con la introducción de la monitoría respiratoria moderna a mediados de los años ochenta, y la adopción de guías para el manejo de la vía aérea difícil a partir de 1993, la muerte y el daño cerebral permanente por intubación difícil han disminuido significativamente; no obstante, la intubación difícil representa el 27% de los eventos respiratorios adversos entre 1990-2007.

La incidencia de intubación fallida se estima entre 0,05% y 0,35%, siendo mayor en poblaciones como pacientes con masas cervicales, entre otras. La incidencia de intubación difícil oscila entre 5,8% y 10,3%,² y llamativamente, según el Registro Danés, hasta el 93% de los casos de intubación difícil ocurren en pacientes con vía aérea difícil no anticipada.³

El cáncer anaplásico de tiroides corresponde al 1,3% de las malignidades de la tiroides, es uno de los tumores sólidos más agresivos, con una supervivencia media de 4 meses.⁴ Tiene una incidencia pico entre los 65 y 70 años de edad, y debido al rápido deterioro que conlleva, el tratamiento es generalmente paliativo; por esta razón en casos avanzados donde se compromete la permeabilidad de la vía aérea superior, la traqueostomía es una alternativa válida.

La traqueostomía es uno de los procedimientos quirúrgicos más antiguos, los primeros registros datan de hace

unos 4.000 años, sin embargo, debido al interés por procedimientos mínimamente invasivos se han desarrollado variantes del procedimiento clásico, por lo cual la traqueostomía percutánea ha ganado popularidad; así mismo, ha surgido la aplicación del ultrasonido como un elemento para guiar un enorme número de procedimientos, entre ellos, la evaluación y manejo de la vía aérea,⁵ incluyendo su uso para guiar la traqueostomía percutánea en tiempo real.⁶

Descripción del caso

Información del paciente

Mujer de 62 años, 65 kilogramos de peso, antecedentes de diabetes mellitus tipo II no-insulinodependiente, hipertensión arterial, EPOC, quien desde hace 20 años presenta masa en hemicuello izquierdo, con rápido crecimiento en los últimos tres meses asociado a disfonía y disfagia para sólidos.

Hallazgos clínicos, evaluación diagnóstica e intervenciones

Las tomografías de cuello y tórax reportaron tumor tiroideo y trombosis de vena yugular interna derecha, metástasis pulmonares y en caja torácica. Las dimensiones axiales mayores del tumor eran 9,3x8,7 cm y en el eje vertical 10,2 cm que condicionaban gran desplazamiento lateral derecho de la tráquea, y posterolateral de las estructuras vasculares (*Imagen 1*). El estudio histopatológico reportó cáncer anaplásico de tiroides grado IV. Las pruebas de función tiroidea evidenciaron hipertiroidismo, por lo cual se inició propranolol.

Fue valorada por cirugía de cabeza y cuello, quien determinó que dado el avanzado grado de la enfermedad era candidata para traqueostomía paliativa. En la valoración preanestésica se objetivaron claros predictores de vía aérea difícil, Mallampati III, movilidad cervical y

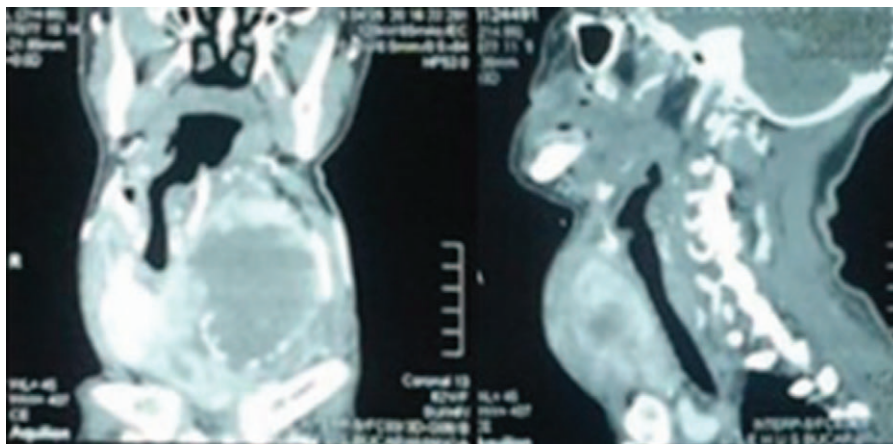


Imagen 1. Tomografía de cuello.
Fuente: Autores.

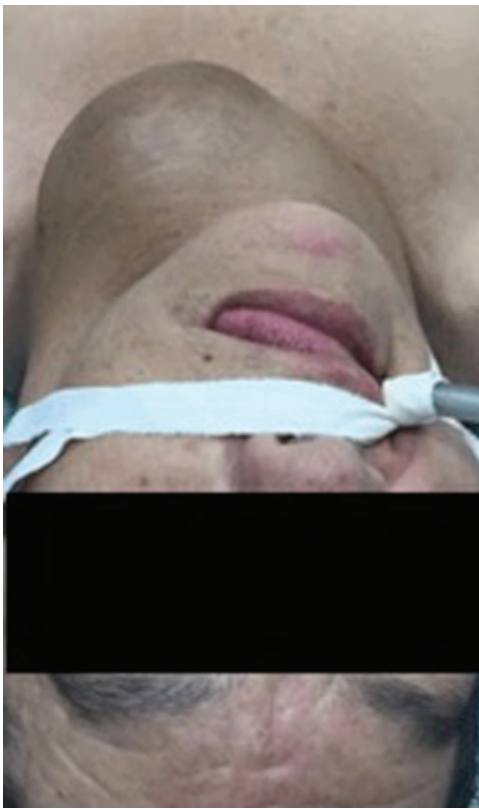

Imagen 2. Masa cervical. Fuente: autores.
Fuente: Autores.

apertura oral disminuidas, gran masa en hemicuello izquierdo asociada a disfagia y disfonía. Electrocardiograma normal, clase funcional previa I/IV, hemograma, tiempos de coagulación y electrolitos normales; como único hallazgo albúmina levemente disminuida.

Previo al procedimiento, se revisó el caso con el cirujano de cabeza y cuello quien consideró que, por la gran distorsión anatómica en el sitio quirúrgico, presentaba un alto riesgo de complicaciones y dificultad para acceder a la tráquea en caso de un abordaje abierto, por lo cual decidió un abordaje percutáneo. Se definió en conjunto la necesidad de asegurar previamente la vía aérea con intubación orotraqueal por el riesgo de perder la permeabilidad de la

misma si se realizaba el procedimiento bajo sedación profunda. Se revaloraron las imágenes, se observó desplazamiento en la región infraglótica, con leve compromiso en regiones glótica y supraglótica, y del calibre de la vía aérea; con esta información se decidió realizar una intubación despierta con tubo orotraqueal flexo-anillado. Como primera opción, dado el leve compromiso en regiones glótica y supraglótica, se definió realizar una videolaringoscopia, y de lograr una adecuada visualización de las cuerdas vocales, proceder a la intubación orotraqueal. Se tenía como segunda opción la disponibilidad de fibrobroncoscopio. Se explicó detalladamente la necesidad del procedimiento a la paciente y se obtuvo su consentimiento informado. Al ingreso a quirófano se monitorizó con electrocardiograma, oximetría de pulso, presión arterial no invasiva. Se preoxigenó, se administró fentanil 65mcg (1mcg/kg) y ketamina 13 mg (0,2 mg/kg) para sedo-analgésia manteniendo ventilación espontánea. Se administró lidocaína tópica al 4% en orofaringe y región supraglótica, se realizó videolaringoscopia con CMAC[®], logrando adecuada visualización de la glotis al primer intento sin molestias observadas en la paciente, se avanzó tubo #7.0 sin dificultad; confirmada la capnografía, se administró propofol 120mg, remifentanil 0,2ug/kg/min y sevoflurano al 1,5% (Imagen 2).

Una vez iniciado el procedimiento, el cirujano no logró localizar la tráquea para realizar el abordaje percutáneo, por esta razón el equipo de anestesia planteó la opción de identificar la tráquea y guiar la punción usando un ecógrafo. El anestesiólogo procedió a localizar la tráquea por ultrasonografía con el transductor lineal de un ecógrafo SonoSite. Una vez localizada la tráquea e identificadas las demás estructuras anatómicas, se abre kit de traqueostomía TRACOE[®], el cirujano de cabeza y cuello realizó una punción ecoguiada en plano transversal (Imagen 3) con un catéter #14G logrando canalizar la vía aérea sin complicaciones en el primer intento, se avanzó la guía metálica sin dificultad, se dilató la abertura progresivamente con dilatador, y se introdujo cánula #7.5 (Imagen 4), confirmando su correcta ubicación con capnografía.

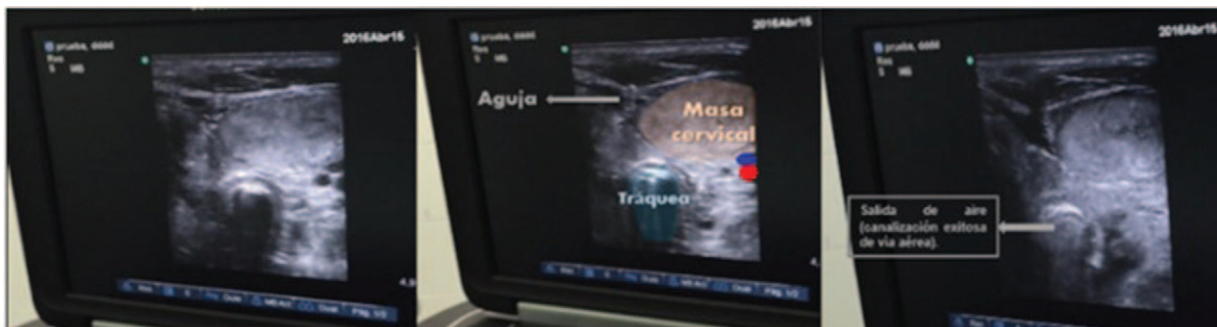
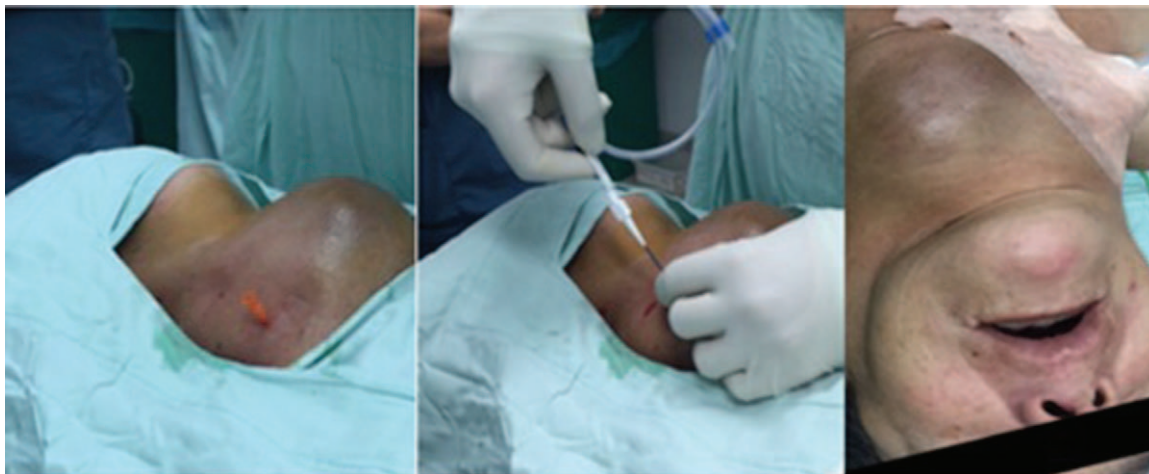
Imagen 3. Secuencia de acceso percutáneo ecoguiado a vía aérea. Fuente: autores.
Fuente: Autores.



Imagens 4. Canulación percutánea de tráquea. Fuente: autores.
Fuente: Autores.

Seguimiento y resultado

La paciente mantuvo estabilidad hemodinámica durante el procedimiento; se trasladó a recuperación alerta, orientada, respirando espontáneamente por traqueostomía permeable. El décimo día de hospitalización se realizó gastrostomía, dándose salida a domicilio 20 días después de la primera intervención.

Discusión

El manejo exitoso de la vía aérea es determinante para evitar complicaciones incapacitantes y fatales. La intubación traqueal puede lograrse de varias formas, la más frecuentemente enseñada es la tradicional laringoscopia directa; sin embargo en pacientes con vía aérea difícil anticipada no es la primera opción, en este escenario, el estándar de manejo es la intubación con fibrobroncoscopio en el paciente despierto, y recientemente se ha incluido la videolaringoscopia como una opción para el abordaje inicial de estos pacientes según las Guías Para el Manejo de la Vía Aérea Difícil de la *American Society of Anesthesiologists*.⁷

La videolaringoscopia es una herramienta relativamente reciente que intenta mejorar el éxito de la intubación, es eficaz en el manejo de la vía aérea difícil,⁸ y permite una mejor visualización glótica si se compara con la tradicional hoja Macintosh.⁹ Un estudio reciente comparó cuatro videolaringoscopios (CMAC, Vividtrac, McGrath, Kingvision), encontrando que debido al diseño del CMAC se pueden observar más detalles relevantes, y se logra un menor tiempo de intubación.¹⁰ En el caso de un escenario no predicho, las guías inglesas para el manejo de la vía aérea difícil no anticipada mencionan la importancia del entrenamiento en su uso y la necesidad de su disponibilidad inmediata en un caso urgente, llegando a ser considerados por algunos anestesiólogos como la primera opción para abordar una intubación laboriosa.¹¹

Cada vez existe más literatura sobre intubación despierto con videolaringoscopia en el paciente obeso.^{12,13} Recientemente, un estudio clínico que comparó la videolaringoscopia con la fibrobroncoscopia para intubación despierto de pacientes bariátricos con vía aérea difícil predicha, encontró que la videolaringoscopia permite una intubación significativamente más rápida.¹⁴ Sin embargo, en pacientes con masas cervicales, la literatura es escasa, lo cual hace interesante nuestro caso.

Una vez se logró la intubación, al evidenciar la dificultad por parte del cirujano para localizar la tráquea en la paciente anestesiada y no poder realizar su canalización percutánea con los reparos anatómicos tradicionales, se procedió a identificar la vía aérea por medio de ultrasonografía para guiar el sitio de punción para la traqueostomía percutánea. Las ventajas teóricas que trae el uso de la ecografía incluyen la identificación de la tráquea y el sitio de punción, la evaluación de estructuras vasculares y sobretodo la visualización de la punción traqueal en tiempo real. La literatura actual soporta que el uso del ultrasonido para la traqueostomía percutánea constituye una herramienta rápida, segura y confiable,^{6,15} y ofrece una ventaja plausible sobre el procedimiento tradicional por reparos anatómicos, especialmente en grupos seleccionados de pacientes, como los obesos mórbidos o en los que existe dificultad para palpar la anatomía cervical.¹⁶

El manejo de la vía aérea en pacientes con masas cervicales que distorsionan la anatomía representa un gran reto clínico. El manejo exitoso es determinante para evitar complicaciones incapacitantes e incluso la muerte. Consideramos que en nuestro caso tanto la videolaringoscopia con CMAC® como el fibrobroncoscopio son opciones adecuadas, debido a que el principal compromiso se encuentra a nivel infraglótico y no se observa estenosis crítica en ningún nivel de la vía aérea superior. Se decidió el videolaringoscopia como primera opción por tener mayor experiencia en su uso. Con este

caso, se evidencia que es necesario un trabajo eficiente y coordinado entre los integrantes del equipo para asegurar un manejo exitoso, en cabeza del anestesiólogo y el cirujano; y que el ultrasonido debe estar disponible de manera inmediata en el manejo de pacientes con vía aérea difícil, debido a que constituye una herramienta indispensable para guiar la canalización percutánea de la vía aérea en escenarios donde incluso un cirujano experimentado presenta dificultades para realizarlo por la gran distorsión anatómica del cuello.

Responsabilidades éticas

Protección de personas y animales. Los autores declaran que para esta investigación no se han realizado experimentos en seres humanos ni en animales.

Confidencialidad de los datos. Los autores declaran que han seguido los protocolos de su centro de trabajo sobre la publicación de datos de pacientes.

Derecho a la privacidad y consentimiento informado. Los autores han obtenido el consentimiento informado de la paciente referida en el artículo. Este documento obra en poder del autor de correspondencia.

Financiamiento

Los autores no recibieron patrocinio para realizar este artículo.

Conflicto de intereses

Los autores declaran no tener conflicto de intereses.

Referencias

1. Metzner J, Posner KL, Lam MS, Domino KB. Closed claims analysis. *Best Pract Res Clin Anaesthesiol* 2011; 25:263–276.
2. Martin LD, Mhyre JM, Shanks AM, Tremper KK, Kheterpal S. 3,423 Emergency tracheal intubations at a university hospital: Airway outcomes and complications. *Anesthesiology* 2011; 114:42–48.
3. Norskov AK, Rosenstock CV, Wetterslev J, Astrup G, Afshari A, Lundstrøm LH. Diagnostic accuracy of anaesthesiologists' prediction of difficult airway management in daily clinical practice: a cohort study of 188.064 patients registered in the Danish Anaesthesia Database. *Anaesthesia* 2015; 70:272–281.
4. Aschebrook-Kilfoy B, Ward MH, Sabra MM, Devesa SS. Thyroid cancer incidence patterns in the United States by histologic type, 1992–2006. *Thyroid* 2011; 21:125–134.
5. Rojas MF, Bonilla AJ. Ultrasonido Perioperatorio: El reto de aplicar una vieja tecnología en nuevos escenarios clínicos. *Rev Colomb Anestesiología* 2016; 44:267–269.
6. Rudas M. The role of ultrasound in percutaneous dilatational tracheostomy. *Australas J Ultrasound Med* 2012; 15:143–148.
7. Apfelbaum JL, Hagberg CA, Caplan RA, Blitt CD, Connis RT, Nickinovich DG, et al. Practice guidelines for management of the difficult airway: an updated report by the ASA Task Force on Management of the Difficult Airway. *Anesthesiology* 2013; 118:251–270.
8. Healy DW, Maties O, Hovord D, Kheterpal S. A systematic review of the role of videolaryngoscopy in successful orotracheal intubation. *BMC Anesthesiol* 2012; 14:12–32.
9. Healy DW, Picton P, Morris M, Turner C. Comparison of the glidescope, CMAC, storz DCI with the Macintosh laryngoscope during simulated difficult laryngoscopy: A manikin study. *BMC Anesthesiol* 2012; 12:11.
10. Cierniak M, Timler D, Wiczorek A, Sekalski P, Borkowska N, Gaszynski T. The comparison of the technical parameters in endotracheal intubation devices: the CMAC, the Vividtrac, the McGrathMac and the Kingvision. *J Clin Monit Comput* 2016; 30:379–387.
11. Frerk C, Mitchell VS, McNarry AF, Mendonca C, Bhagrath R, Patel A, et al. DAS 2015 guidelines for management of unanticipated difficult intubation in adults. *Br J Anaesth* 2015; 115:827–848.
12. Moore AR, Schrick T, Court O. Awake videolaryngoscopy-assisted tracheal intubation of the morbidly obese. *Anaesthesia* 2012; 67:232–235.
13. Moore A, Héту PO, Court O, Shan WL, Hatzakor-zian R, El-Bahrawy A, et al. The effect of chewing lidocaine soaked gauze on intubation conditions during awake videolaryngoscopy: a randomised controlled trial in the morbidly obese. *Acta Anaesthesiol Belg* 2014; 65:55–59.
14. Moore A, El-Bahrawy A, El-Mouallem E, Lattermann R, Hatzakor-zian R, LiPishan W, et al. Videolaryngoscopy or fiberoptic bronchoscopy for awake intubation of bariatric patients with predicted difficult airways: a randomised, controlled trial. *Anaesthesia* 2017; 72:538–539.
15. Hatfield A, Bodenham A. Portable ultrasonic scanning of the anterior neck before percutaneous dilatational tracheostomy. *Anaesthesia* 1999; 54:660–663.
16. Osman A, Meng Sum K. Role of upper airway ultrasound in airway management. *J Intensive Care* 2016; 4:52.