



Midriasis unilateral posterior a la anestesia: reporte de un caso

Case report: Unilateral mydriasis after anesthesia

César Lora*

Recibido: octubre 4 de 2009. Enviado para modificaciones: noviembre 10 de 2009. Aceptado: febrero 16 de 2010.

RESUMEN

Se trata de un paciente de sexo masculino de cinco años de edad y 13 kg de peso, con diagnóstico de caries dental y programado para tratamiento odontológico integral. Al retirar la cinta adhesiva de los ojos, se observó midriasis derecha fija, sin reflejo a la luz, y sin otros cambios en el examen físico. Al cuarto día fue evaluado por neurología, con mejoría del tamaño pupilar. En el quinto día, la pupila volvió a su tamaño natural, sin secuelas, según el seguimiento y la información de un familiar.

Palabras claves: Midriasis, anestesia, informes de casos, periodo postoperatorio (Fuente: DeCS, BIREME)

CASO CLÍNICO

Se trata de un paciente de sexo masculino de cinco años de edad y 13 kg de peso, con diagnóstico de caries dental y programado para tratamiento odontológico integral. En la evaluación previa a la anestesia, se mencionó como antecedente la presencia de asma bronquial con una última crisis tres meses antes, sin tratamiento entre la crisis. Se premedicó con 3 mg de midazolam oral.

ABSTRACT

A five year old male boy weighing 13 kg who had dental cavities was scheduled for a complete dental treatment. When the protective tape of the eyes was removed, a fixed right mydriasis without any light response was observed, without any other changes in the physical examination. On the fourth day, he was assessed by neurology presenting an improvement and the pupillary size. On the fifth day the pupil returned to normal size without any sequela according to family information. A pediatric anesthesia case with unilateral mydriasis lasting one week after surgery is presented. The differential diagnostic processes are discussed.

Keywords: Mydriasis, pupil, iris, neurology, ophthalmology, complication (Source: MeSH, NLM)

CASE REPORT

A five year old male boy weighing 13 kg who had dental cavities was scheduled for a complete dental treatment. In the preanesthetic assessment, a history of asthma with a recent crisis three months earlier, that the required no treatment was recorded. He was premedicated per os with three milligrams of midazolam (Figure 1).

* Médico anesthesiólogo, Universidad Nacional de Colombia; coordinador de Anestesiología, Clínica Hermanos Hospitalarios San Juan de Dios, La Ceja, Antioquia, Colombia

Se escogió la vía nasotraqueal para la intubación, por solicitud del odontólogo tratante; se monitorizó de manera estándar y se hizo la inducción por inhalación, usando oxígeno al 100 % y sevoflurane. Por la fosa nasal derecha se aplicaron 3 a 4 gotas de oximetazolina al 0,025 %, se llevó al plano anestésico y se canalizó una vena periférica, por la cual se administraron 15 mg de ketamina. Se intubó por vía nasotraqueal, con dificultad mínima para el paso del tubo 4,5 Fr. y se le practicó exodoncia múltiple e higiene dental. Se administraron 300 mg de dipirone intravenosa y, tras el periodo transanestésico de 1 hora 15 minutos, sin registro de hipercapnia ni alteraciones en la oxigenación, se retiró el tubo con el paciente despierto, previa aplicación a través del tubo nasotraqueal de cuatro disparos de inhalador de fenoterol-bromuro de ipratropio.

Al retirar la cinta adhesiva de los ojos, se observó midriasis derecha fija, sin reflejo a la luz, y sin otros cambios en el examen físico. Se repitió la evaluación neurológica, ya despierto, y persistía la midriasis derecha, con tono simétrico y no aumentado de los globos oculares, y examen normal de fondo de ojo.

A las dos horas se le practicó tomografía computadorizada (TC) de cráneo que reportó normalidad. Se dejó en observación institucional por seis horas y, por falta de disponibilidad de oftalmólogo y tratarse de un sábado en horas de la tarde, se decidió remitirlo de manera ambulatoria a oftalmología 24 horas después del evento.

El hallazgo de midriasis persistió en el examen oftalmológico, con reacción a la luz y sin cambios en el examen de fondo de ojo ni en la tonometría ocular. El paciente fue manejado en su casa, con recomendaciones médicas por oftalmología. Al cuarto día fue evaluado por neurología, con mejoría del tamaño pupilar. En el quinto día, la pupila volvió a su tamaño natural, sin secuelas, según el seguimiento y la información de un familiar.

DEFINICIÓN

Diferentes alteraciones fisiopatológicas pueden causar anisocoria, entendiéndose que el tamaño pupilar depende del efecto sobre el sistema ner-

As per request of the dentist, a nasotracheal intubation was planned. He had standard monitoring; and an inhaled induction with sevoflurane and 100 % oxygen was used. On the right nostril, 3 to 4 drops of 0,025 % oxymetazoline were applied; then he was anesthetized and a peripheral intravenous line was inserted, through which 15 milligrams of ketamine were administered. A 4,5 tube was easily placed nasotracheally, and afterwards, multiple dental extractions and oral hygiene was performed. He was 300 mg of intravenous dipyrone administered and after an anesthetic duration of 75 minutes, without any record of hypercapnia or oxygenation abnormalities, the tube was removed with the patient awake with prior administration of four puffs of the bronchodilator, ipratropium bromide.

When the protective tape of the eyes was removed, a fixed right mydriasis without any light response was observed, without any other changes in the physical examination. Once fully awake, the neurological evaluation was repeated with persisting right mydriasis with normal and symmetrical globe pressure, and normal funduscopy.

Two hours later, a CT scan was performed which revealed no abnormality. He was kept in observation for 6 hours and since no ophthalmologist was available on a Saturday afternoon, it was decided to request an ambulatory ophthalmologic consultation 24 hours after the event.

When examined by the ophthalmologist, the mydriasis persisted but it was now reactive to light and had no fundoscopic or ocular pressure changes. The patient was managed ambulatory with medical recommendations by the ophthalmologist. On the fourth day, he was assessed by neurology presenting an improvement and the pupillary size. On the fifth day the pupil returned to normal size without any sequela according to family information.

DEFINITION

Different physiopathologic abnormalities can lead to anisocoria, understanding that the pupillary size depends of the effects on the pupillary

vioso autonómico ocular y el músculo iris (15) (Figura 1).

La midriasis unilateral arrefléxica en un paciente sin déficit neurológico y sin afección sistémica, representa un problema diagnóstico interesante y serio; se debe descartar, en primera instancia, exposición tóxica o medicamentosa (1). La midriasis secundaria a los fármacos midriáticos es arrefléxica a la luz y a la acomodación, y no responde si se instila pilocarpina al 1 % (6,16).

Se debe descartar, entonces, una causa iatrogénica para evitar una investigación clínica innecesaria (2,3). En la práctica, la exposición a sustancias midriáticas es una causa frecuente de midriasis. Otra posibilidad diagnóstica poco frecuente es la midriasis unilateral benigna episódica que, en su fisiopatología, abarca tanto un déficit parasimpático como una hiperactividad simpática sobre el iris afectado (4,9,14).

El hallazgo de midriasis unilateral durante una anestesia general es estresante y la evaluación neurológica es limitada. Las posibles causas incluirían exposición a anestésicos, bloqueo del ganglio estrellado cervical, alteración del retorno venoso de cabeza y cuello, masas intracraneales de presentación aguda o eventos hemorrágicos, trauma ocular directo, condición médica o quirúrgica preexistente, o depósito inadvertido de agentes alfa-adrenérgicos o anticolinérgicos en el ojo (5,10,12). En cirugía endoscópica nasal, frecuentemente se prepara la mucosa nasal con descongestionantes para minimizar la pérdida de sangre y facilitar la exposición quirúrgica. Estas preparaciones comerciales, a menudo, contienen lidocaína al 5 % y fenilefrina al 0,5 %, y su uso puede desencadenar episodios de midriasis (3).

La oximetazolina es simpatomimética y se usa ampliamente como descongestionante nasal y, usualmente, se recomienda a razón de 2 a 3 gotas nasales cada 12 horas, en niños entre los 2 y 5 años, y se argumenta que su efecto vasoconstrictor local inhibiría la absorción, minimizando cualquier efecto sistémico (12).

Por otra parte, el bromuro de ipratropio, broncodilatador de uso común, raramente puede causar midriasis medicamentosa en pacientes

autonomic nervous system and the iris muscle (15) (Figure 1).

Areflexic unilateral mydriasis in a patient without any neurological deficit or systemic disease represents an interesting and serious diagnostic problem; the first diagnosis that should be ruled out is the exposition to toxic substances or medications (1). Mydriasis secondary to medication is areflexic to light and accommodation and does not respond to instilled 1 % pilocarpine (6, 16).

Thereafter, an iatrogenic cause should be ruled out to avoid unnecessary testing (2,3). In practice, the exposition to mydriatic substances is a common cause of mydriasis. Another less frequent diagnostic possibility is the benign unilateral episodic mydriasis which in its physiopathology encompasses both a parasympathetic deficit as well as a sympathetic hyperactivity on the affected iris (4,9,14).

The finding of a unilateral mydriasis under general anaesthesia is stressful and the neurological evaluation is limited. The possible causes include, exposition to anesthetic medications, stellate cervical ganglia blockade, abnormal head and neck venous return, acute symptoms of intracranial masses or hemorrhage, direct ocular trauma, preexisting surgical or medical conditions, or inadvertent instillation of alpha or anticholinergic agents on the eye (5,10,12). In nasal endoscopic surgery, the nasal mucosa is commonly prepared with decongestants to minimize blood loss and to ease surgical exposition. These commercial preparations commonly contain 5% lidocaine and 0,5 % phenylephrine, and its use can lead to mydriasis (3).

Oxymetazoline is sympathomimetic and is commonly used as a nasal decongestant and it is usually recommended at a dose of 2 to 3 nasal drops every 12 hours, in children between two and five years old. It is considered that its local vasoconstrictor effect can inhibit absorption which minimizes any systemic effect (12).

On the other hand, ipratropium bromide, a common bronchodilator can rarely produce

sensibles (2,11). El bromuro de ipratropio es un anticolinérgico cuaternario que produce broncodilatación en los pacientes asmáticos de manera más lenta que los beta-2 inhalados, pero su respuesta en estos pacientes es variable, lo que se ha relacionado con diferencias en el tono parasimpático bronquial de ciertos individuos (13).

También, el abuso de drogas mal denominadas “recreacionales”, como el éxtasis (3,4-metilendioxi metanfetamina), puede aumentar la liberación de neurotransmisores tipo monoamina (serotonina y dopamina) e incrementar la inhibición de la recaptación de serotonina, lo que puede producir midriasis y aumento de la presión intraocular en individuos sensibles (7).

DIAGNÓSTICO

Ante un paciente con variación abrupta de su diámetro pupilar, se debe adelantar un interrogatorio detallado y exhaustivo, identificar la pupila anormal, plantear un diagnóstico diferencial y pensar rápidamente cuáles posibles causas se deben excluir inmediatamente (1,2,8). En el examen físico, aspectos como el tamaño de la pupila a la luz, a la oscuridad y la reactividad pupilar, orientan hacia la ubicación del problema (15).

Se debe medir el diámetro de la pupila anormal, bajo el efecto de la luz y en la oscuridad. Si la anisocoria es mayor bajo la luz, el problema está en la dificultad para la contracción pupilar y se denomina midriasis. Entre sus causas se encuentran: paresia compresiva del III par craneal, pupila tónica de Adie, midriasis farmacológica o factores locales del iris, como trauma o glaucoma agudo. Si la anisocoria es mayor en la oscuridad y el problema es para dilatarse, se trata de miosis. Si no hay variación en el tamaño pupilar a la luz o en la oscuridad, la anisocoria se considera esencial o primaria (6,8).

La diplopía y la ptosis palpebral pueden sugerir parálisis del III par craneal. El dolor se podría relacionar con ruptura de un aneurisma intracranial que comprima el III par craneal o con disección carotídea. Por otro lado, la anisocoria transitoria intermitente se relaciona mayormente con causas benignas, como la migraña (14,15).

mydriasis in susceptible patients (2,11). Ipratropium bromide is a quaternary anticholinergic agent that produces bronchodilation in asthmatic patients slower than beta 2 inhaled agents, but its effect on these patients is variable, which has been related to the differences in bronchial parasympathetic tone in certain individuals (13).

The use of misnamed “recreational” drugs as ecstasy (3, 4 methylenedioxyamphetamine), can produce the release of monoamine neurotransmitters (serotonin, dopamine) and enhance the inhibition of the uptake of serotonin which can produce mydriasis and an increase in intraocular pressure in susceptible individuals (7).

DIAGNOSIS

When the patient has an acute variation of his pupillary diameter, an exhaustive and detailed assessment should be performed, as well as an identification of the abnormal pupil, and a differential diagnosis should quickly be made to exclude possible causes (1, 2, 8). With the physical examination findings like the size of the pupil and its reaction to light and darkness can help identify the problem (15).

The size of the abnormal pupil should be measured, under exposition to light and darkness. If anisocoria is greater with light, the problem is in the difficulty for pupillary contraction and is called mydriasis. Among its causes are: compression of the third cranial nerve leading to secondary palsy, Adie’s tonic pupil, pharmacological mydriasis or local iris factors like trauma or acute glaucoma. If anisocoria is greater in darkness and the problem is dilation, the problem is miosis. If there is no variation of the pupillary to light or darkness the anisocoria is considered essential or primary (6, 8).

Diplopia and palpebral ptosis can suggest third cranial nerve palsy. Pain could be related to rupture of an intracranial aneurysm that compresses the third cranial nerve or to carotid dissection. On the other hand, transient intermittent anisocoria is commonly related to benign causes like migraine (14, 15).

Debe controlarse la ansiedad que genera el hallazgo descrito y, si se descarta un factor traumático o farmacológico, entonces, sí se debe solicitar un estudio de imágenes neurológicas, así como una evaluación complementaria por parte de los especialistas en oftalmología y neurología (1,2,6,8).

DISCUSIÓN

Nuestro caso se trata, entonces, de un paciente pediátrico sin antecedentes anestésicos, asmático, lo cual podría hacerlo considerar clínicamente sensible, a quien se le instiló oximetazolina nasal para reducir el riesgo de sangrado por el trauma nasal al paso del tubo nasotraqueal; además, recibió a través del tubo inhalaciones de bromuro de ipratropio y, tras un periodo de anestesia por inhalación de alrededor de una hora, desarrolló midriasis derecha unilateral arrefléxica, sin alteración de la agudeza visual ni de la acomodación y sin ningún otro hallazgo físico.

Debido a la rareza de la presentación y la persistencia del hallazgo por un tiempo mayor de 24 horas, se solicitó interconsulta a los servicios de oftalmología y neurología, quienes relacionaron el caso con la exposición medicamentosa.

De otra parte, llama poderosamente la atención la tardía recuperación de la respuesta pupilar, alrededor de una semana, sin desarrollo de ninguna secuela. Se presenta este caso clínico por su rareza y por el interés de investigación clínica que representa, dado lo peligroso del hallazgo en un paciente, por lo demás, previamente sano.

The anxiety of the described finding should be controlled and if a traumatic or pharmacological factor is excluded then neurological imaging should be ordered as well as complementary ophthalmological and neurological assessments (1,2,6,8).

DISCUSSION

This case is that of a pediatric patient without any anesthetic history who was asthmatic which could suggest susceptibility and in whom nasal oxymetazoline was used to reduce the risk of bleeding during nasal intubation. He also received ipratropium bromide puffs through the tube and after a 1 hour period of inhaled anesthesia, developed right unilateral areflexic mydriasis without any visual acuity or accommodation abnormality, nor any other physical finding.

Consultation to ophthalmology and neurology was requested because of the unusual presentation and the persistence of the findings for more than 24 hours. These consultants considered drug exposition as the cause of this finding.

On the other hand, the slow recovery of the pupillary response was noteworthy as it took one week and no sequela occurred. The case was presented because of its infrequent occurrence and for the interesting clinical analysis it represents, as this finding could herald a serious condition in an otherwise healthy patient.

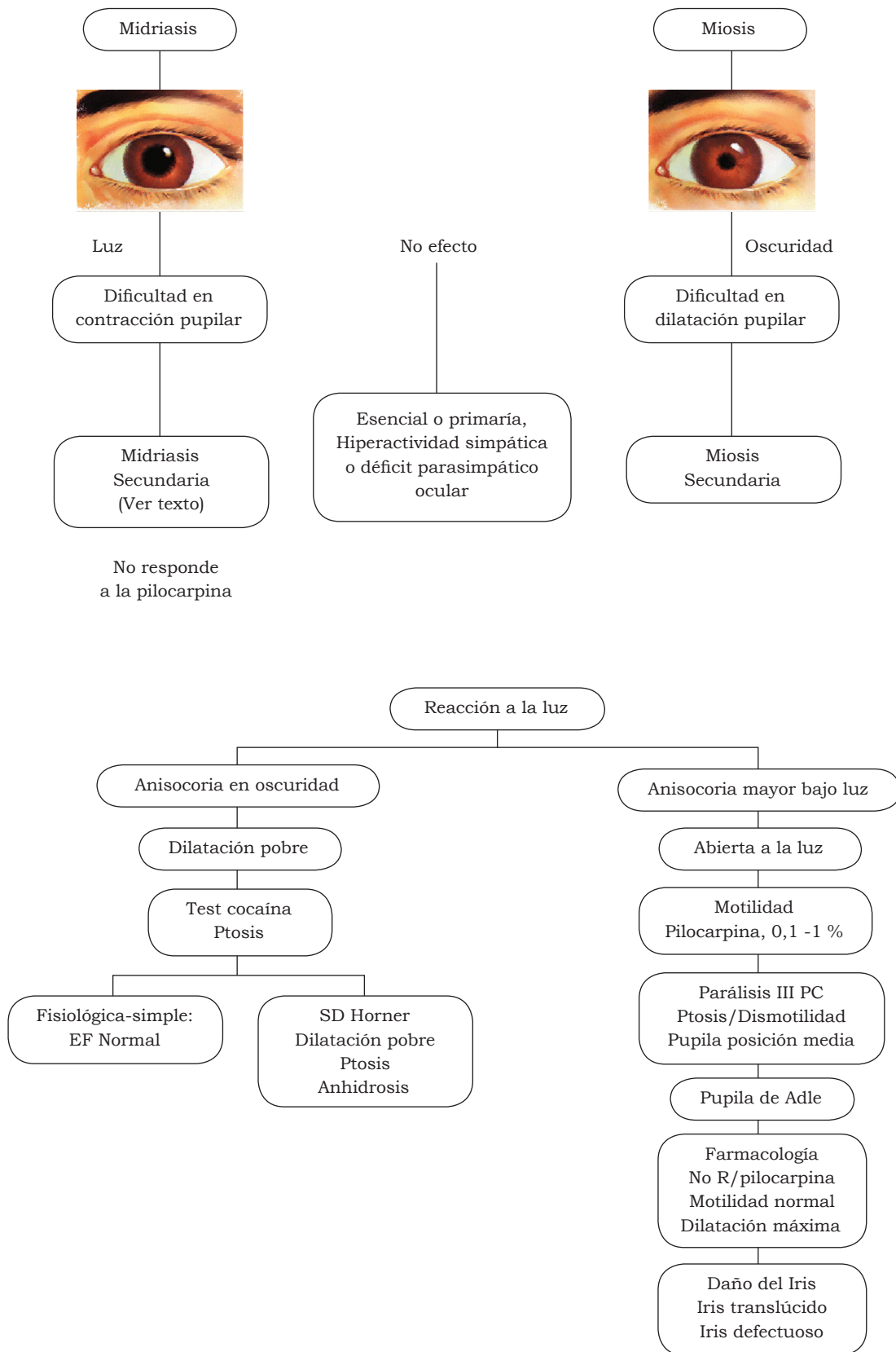


Figura 1. Flujograma de evaluación anisocorias

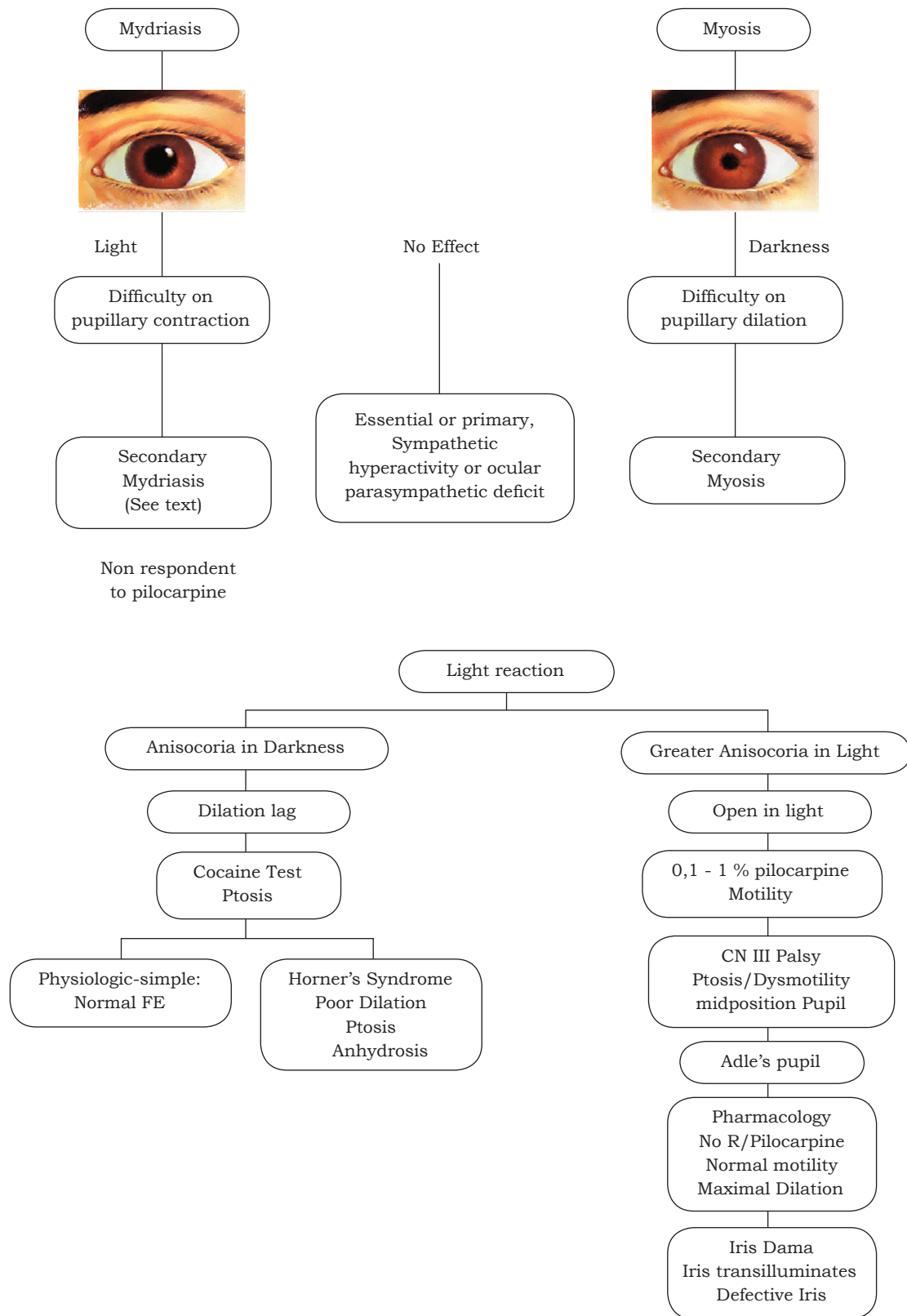


Figure 1. A flow chart for sorting out the anisocorias.
Modified Flowchart from Thompson and Pilley (16)

REFERENCES

1. Moeller JJ, Maxner CE. The dilated pupil: An update. *Curr Neurol Neurosci Rep.* 2007;7:417-22.
2. Sharma NS, Doi JL, Papalkar DJ. Pharmacological mydriasis secondary to ipratropium bromide: a cause of unilateral dilated pupil. *Clin Neurosc.* 2008;15:320-1.
3. Jindal M, Sharma N, Parekh N. Intraoperative dilated pupil during nasal polypectomy. *Eur Arch Otorhinolaringol.* 2009;266:1035-7.
4. Balaguer-Santamaría JA, Escofet-Soteras C, Chumbe-Soto G. Midriasis unilateral benigna episódica. *Rev Neurol.* 2000;31:743-5.
5. Prielipp RC. Unilateral mydriasis after induction of anaesthesia. *Can J Anaesth.* 1994;41:140-3.
6. López R, Sierra J, Gutiérrez D. Disfunción episódica de pupila. *Vox Paediatrica.* 2000;8:57-8.
7. Jovanovic P, Hentova-Sencanic P. Unilateral iris plateau syndrome alter the use of ecstasy. *Vojnosanit Pregl.* 2009;66:487-9.
8. Pujol P, Pina B. Protocolos en urgencias oftalmológicas. *Ann Oftalmol.* 2007;15:238-69.
9. Jacobson DM. Benign episodic unilateral mydriasis. Clinical characteristic. *Ophthalmology.* 1995;102:1623-7.
10. Holmgreen WC, Baddour HM, Tilson HB. Unilateral mydriasis during general anaesthesia. *J Oral Surg.* 1979;37:740-2.
11. Openshaw H. Unilateral mydriasis from ipratropium in transplant patients. *Neurology.* 2006;67:914.
12. Hoffman BB, Lefkowitz RJ. Catecolaminas, fármacos simpaticomiméticos y antagonistas de los receptores adrenérgicos. En: Goodman and Gilman, editores. *Las bases farmacológicas de la terapéutica.* 9ª edición. Mexico DF: Mc Graw-Hill Interamericana; 1996. p. 237-8.
13. Serafin WE. Fármacos utilizados para el tratamiento del asma. En: Goodman and Gilman, editores. *Las bases farmacológicas de la terapéutica.* 9ª edición. México DF:: Mc Graw-Hill Interamericana; 1996. p. 713.
14. Vleming E, Gutiérrez-Ortiz C, Teus M. Anisocoria producida por bupropion en paciente migrañosa. *Arch Soc Esp Oftalmol.* 2007;82:521-2.
15. Eggenber E. Anisocoria. *eMedicine Neurology.* (Online) 2009 Aug (Aug 27, 2009); <http://www.emedicine.medscape.com/article/115857/diagnosis>
16. Thompson S, Pilley SF. Unequal pupils. A flow chart for sorting out the anisocorias. *Surv Ophthalmol.* 1976;21:45-8.

Conflicto de intereses: ninguno declarado.