



## Técnica de hipotermia profunda y paro circulatorio total para clipaje de aneurismas cerebrales gigantes

### A case report regarding the deep hypothermia and total circulatory arrest technique for clipping giant cerebral aneurysms

Hernán Castro\*, Juan Jaramillo\*\*, Carlos Pardo\*\*\*, Julio Chávez\*\*\*, Pablo Isaza\*\*\*\*, María Robledo \*\*\*\*†

Recibido: octubre 19 de 2009. Enviado para modificaciones: diciembre 17 de 2009. Aceptado: febrero 16 de 2010.

#### RESUMEN

*La hipotermia profunda con paro circulatorio total para facilitar el clipaje de aneurismas cerebrales complejos de circulación posterior no es una técnica nueva, pero en el Hospital Santa Sofía de Manizales (Caldas) este caso es el primero que se realiza en la Institución y en el eje cafetero.*

*Se presenta el caso de una paciente con aneurisma gigante de la circulación cerebral posterior, la cual fue intervenida neuroquirúrgicamente con bypass cardiopulmonar fémoro-femoral con tórax cerrado, paro circulatorio total, hipotermia profunda y anticoagulación con heparina. El tiempo de paro circulatorio total fue de 15 minutos. La paciente no requirió conversión a esternotomía. Durante el paro circulatorio se logró exanguinar y evacuar el aneurisma, lo que permitió un fácil clipaje. No se presentaron complicaciones intraoperatorias como fibrilación ventricular, dilatación*

#### ABSTRACT

*Deep hypothermia and total circulatory arrest technique for facilitating clipping complex posterior circulation cerebral aneurysms is not a new technique; however, this case report deals with the first case treated at the Hospital Santa Sofía in Manizales (Caldas) and in the Colombian coffee-growing area.*

*Our team reports a 53-year-old female patient who underwent surgery to clip a giant basilar artery aneurysm; closed-chest extrathoracic cannulation for femorofemoral cardiopulmonary bypass was used, involving total circulatory arrest, deep hypothermia and heparin anticoagulation. Cardiac arrest lasted 15 minutes. The patient did not require conversion to sternotomy. Blood outflow via femoral vein was sufficient to maintain cardiopulmonary bypass and induce deep hypothermia (18°C, retention of spontaneous circulation, and propofol infusion (3–5 mg · kg<sup>-1</sup> · h<sup>-1</sup>)*

\* Anestesiólogo cardiovascular y torácico, Hospital Santa Sofía, ESE, Manizales, Clínica Medellín, Medellín. E\_mail: hernan\_castro@epm.net.co

\*\* Cirujano cardiovascular, Hospital Santa Sofía, ESE, Manizales, Clínica Medellín, Medellín

\*\*\* Neurocirujano, Hospital Santa Sofía, ESE, Manizales

\*\*\*\*† Residente 3er año Anestesiología, Universidad de Caldas, Manizales.

*ventricular, ni hemorragias importantes, y la paciente se trasladó intubada a la Unidad de Cuidados Intensivos.*

**Palabras clave:** *Encéfalo, agentes protectores, puente cardiopulmonar, aneurisma intracraneal (Fuente: DeCS, BIREME)*

## INTRODUCCIÓN

Recientes avances en circulación extracorpórea, técnicas anestésicas y neuroquirúrgicas han permitido mejorar el pronóstico de pacientes con aneurismas cerebrales complejos y de difícil abordaje, en los cuales las técnicas convencionales incrementan la morbi-mortalidad. La utilización del paro circulatorio total con hipotermia profunda en pacientes bien seleccionados con aneurismas cerebrales complejos, no candidatos a técnicas endovasculares, le ofrece al paciente un perfil más favorable frente a la historia natural de los aneurismas cerebrales complejos sin tratamiento quirúrgico, o al tratamiento quirúrgico sin esta alternativa (1-3).

Los aneurismas intracraneales de la circulación cerebral posterior presentan características anatómicas que limitan la técnica quirúrgica convencional. Estos aneurismas, a pesar de los avances en la técnica neuroquirúrgica de los últimos 50 años, pueden romperse en el intraoperatorio por dificultades en su control circulatorio y en la oclusión quirúrgica, ocasionando gran morbi-mortalidad y deficientes resultados posoperatorios. La disección y clipaje de estas lesiones complejas es riesgosa debido a su amplio cuello. Además, se exige como prerequisite al clipaje una exsanguinación previa. La hipotermia profunda con paro circulatorio puede hacer posible la cirugía de estos aneurismas complejos. Este procedimiento quirúrgico requiere un equipo multidisciplinario de neurocirujanos, cirujano cardiovascular, anesthesiologo cardiovascular o neuroanesthesiologo con entrenamiento en esta técnica, cardiólogos, intensivistas, perfusionista y enfermeras. Además, son necesarios los correspondientes equipos de anestesia, máquina de circulación extracorpórea, ecocardiografía intraoperatoria y microscopio neuroquirúrgico (4-10).

*under general anaesthesia, thereby facilitating easy clipping. No intraoperative complications were presented, such as ventricular fibrillation, ventricular dilatation or haemorrhage. Haemodynamics were controlled with neosinefrin. The patient was transferred (intubated) to the ICU.*

**Key words:** *Brain, protective agents, hypothermia, cardiopulmonary bypass, basilar artery aneurysm (Source: MeSH, NLM)*

## INTRODUCTION

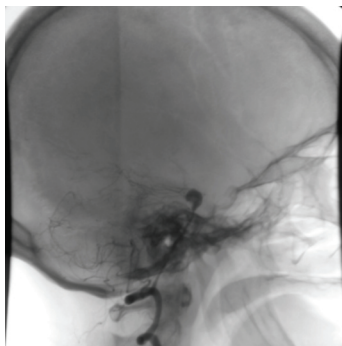
Recent advances in extracorporeal circulation, anaesthetics and neurosurgical techniques have led to improving prognosis for patients suffering complex cerebral aneurysms which are difficult to deal with in which conventional techniques increase morbimortality. Using total circulatory arrest with deep hypothermia on well-selected patients suffering complex cerebral aneurysms (who are not candidates for endovascular techniques) offers a patient a more favourable profile regarding the natural history of complex cerebral aneurysms without surgical treatment or, even worse, surgical treatment without this alternative(1-3)

Posterior cerebral circulation intracranial aneurysms present anatomical characteristics limiting conventional surgical techniques. Such aneurysms (in spite of advances made in neurosurgical technique during the last fifty years) could burst during the intraoperative period due to difficulties regarding its circulatory control and suitable surgical occlusion, causing great morbimortality and poor postoperative results. Dissecting and clipping such complex lesions is risky due to their wide necks; prior exsanguination is also required as a pre-requisite to clipping. Deep hypothermia with circulatory arrest may enable surgery for these complex aneurysms. This surgical procedure requires a multidisciplinary team including a team of neurosurgeons, cardiovascular surgeons, cardiovascular anaesthesiologist or neuroanaesthesiologists who have been trained in this technique, cardiologists, intensive care personnel, perfusionist and nurses. Anaesthesia, extracorporeal circulation machine, intraoperative echocardiography and neurosurgical microscope equipment will also be needed (4-10).

## REPORTE DE CASO

Se reporta el caso de una paciente de sexo femenino, de 53 años, quién tres semanas antes había sido remitida de un hospital de primer nivel por presentar cefalea intensa súbita, acompañada de fotofobia y trastorno de la conciencia. La paciente ingresó al servicio de urgencias de la institución con un Glasgow de 12/15 y un Hunt y Hess de III. Se le realizó una tomografía cerebral que reportó hemorragia subaracnoidea drenada a tercero y cuarto ventrículos cerebrales, con una escala de Fischer II. Además, se le realizó una angiografía cerebral de cuatro vasos, en la cual se evidenció un aneurisma de la bifurcación de la arteria cerebral media derecha de 5 mm, acompañado de vasoespasm de la arteria cerebral anterior. La arteria basilar tenía un aneurisma en la punta de 10 mm, con cuello de 5 mm, vasoespasm de las arterias cerebrales posteriores y basilar. La arteria vertebral izquierda era hipoplásica en su porción intracraneana y terminaba en pica. La carótida izquierda mostraba patrón fetal de circulación y un infundíbulo de 3 mm en el origen de la comunicante posterior (ver figura 1). Los senos venosos no mostraban patología. Se inició manejo médico con nimodipino 60 mg cada cuatro horas, vía oral, y fenitoina de 300 mg/día.

**Antecedentes médicoquirúrgicos:** hipertensión arterial crónica manejada irregularmente con captopril; la paciente fuma un paquete de cigarrillos al día.



Fuente: Hospital Santa Sofía. Manizales - Caldas

**Figura 1.** Imagen angiográfica donde se aprecia la lesión gigante del sistema vertebro basilar

**Figure 1.** Angiographic image showing a giant lesion of the vertebro-basilar system

## CASE REPORT

The case of a 53-year-old female patient is reported who had been remitted to a first-level hospital three weeks earlier as she had presented sudden intense cephalgia, accompanied by photophobia and awareness disorder. She was admitted to the institution's emergency service with 12/15 Glasgow coma scale score and Hunt and Hess grade III. Cerebral tomography was taken which reported subarachnoidal haemorrhage draining to third and fourth cerebral ventricles (Fischer scale II). A four-vessel cerebral angiography was taken, revealing a 5 mm aneurysm of the right middle cerebral artery bifurcation, accompanied by anterior cerebral artery vasospasm. A 10 mm basilar artery tip aneurysm (5 mm neck) and vasospasm of the posterior cerebral and basilar arteries were also revealed. The left vertebral artery was hypoplastic in its intracranial portion and ended in a peak. The left carotid presented a foetal circulation pattern and a 3 mm posterior communicating aneurysm (Figure 1). The venous sinus showed no pathology. Medical management was begun with 60 mg nimodipin every 4 hours via oral route and 300 mg/day phenytoin.

**Medical-surgical background:** chronic arterial hypertension irregularly managed with captopril; she was smoking 1 packet of cigarettes per day.

### Preoperative evaluation

The patient was in good general condition: 53 Kg weight, 1,64 m height, 130/80 blood pressure, 76 per minute (regular) cardiac frequency (CF), 12 per minute respiratory frequency. NYHA I functional class, conscious, orientated, collaborative, grade VI paralysis of the right-hand pair, without meningeal signs, conserved motility and sensitivity, 15/15 Glasgow. Pink conjunctives, sclerae anicteric, edentate, neck without jugular ingurgitation, rhythmic heart, without murmurs, auscultated lungs were hypoventilated, with no over-aggregated noises, bland abdomen, without megaly, extremities without oedema, peripheral pulse present.

**Electrocardiogram:** regular sinus rhythm, 76 per minute frequency.

### **Evaluación preoperatoria**

Paciente en buenas condiciones generales: oeso: 53 Kg; talla: 1,64 m; presión arterial: 130/80; frecuencia cardíaca: 76 por minuto, regular; frecuencia respiratoria: 12 por minuto. Clase funcional de NYHA I, consciente, orientada, colaboradora, parálisis de VI par derecho, sin signos meníngeos, motilidad y sensibilidad conservadas, Glasgow 15/15. Conjuntivas rosadas, escleras anictéricas, edéntula, cuello sin ingurgitación yugular, corazón rítmico, sin soplos, pulmones se auscultan hipoventilados, sin ruidos sobreañadidos, abdomen blando, sin megalias, extremidades sin edemas, pulsos periféricos presentes.

**Electrocardiograma:** ritmo sinusal, regular, frecuencia de 76 por minuto.

**Ecocardiograma transtorácico:** ventrículo izquierdo de tamaño normal; fracción de expulsión: 50 %, sin trastornos segmentarios de contractilidad. Trastorno de relajación, sin aumento de las presiones de fin de diástole. Ventrículo derecho de tamaño y función normales. Septum interauricular e interventricular íntegros. Válvulas cardíacas estructural y funcionalmente normales. No hay signos indirectos de hipertensión pulmonar. Aurículas normales. Arco aórtico normal.

**Radiografía de tórax:** silueta cardíaca en límites normales; pulmones con aumento de la radiolucidez; congestión parahiliar bilateral.

**Clasificación Hemoleucograma:** O Rh-Hb: 13,3 g/dL; Hto: 43 %; leucocitos: 7 400 mm<sup>3</sup>; plaquetas 122 000 mm<sup>3</sup>; TP: 12,8 segundos; TPT: 30,7 segundos; creatinina: 0,73 mg/dL; Na<sup>+</sup>: 143 mEq/L; K<sup>+</sup>: 3,7 mEq/L; Ca<sup>++</sup>: 1,16 mmol/L; densidad urinaria: 1 010; Glicemia en ayunas: 78 mg/dL.

Se reservaron 10 U de concentrado globular, 10 U de plasma, 10 U de plaquetas y 10 U de crioprecipitado.

Se premedicó con lorazepam 1 mg vía oral la noche anterior a la cirugía y 1 mg vía oral 45 minutos antes de la misma.

### **Manejo anestésico intraoperatorio**

**Ingreso al quirófano:** buenas condiciones generales, Glasgow 15/15 sin déficit motor ni sensitivo,

**Transthoracic echocardiogram:** normal-sized left ventricle, 50 % expulsion fraction, without segmental contractility disorder. Relaxation disorder, without increased end-diastolic pressure. Normal-sized and function right ventricle. Intact interauricular and interventricular septum. Structurally and functionally normal cardiac valves. No indirect signs of pulmonary hypertension. Normal auricles. Normal aortic arch.

**Thoracic radiography:** cardiac silhouette within normal limits, lungs having increased radiolucidity, bilateral parahilar congestion.

**Haemoleukogram classification:** O Rh- , 13,3 g/dL Hb, 43 % Hto, 7 400 mm<sup>3</sup> leucocytes, 122 000 mm<sup>3</sup> platelets: 12,8 seconds TP, 30,7 seconds TPT. Creatinin: 0,73 mg/dL Na<sup>+</sup>, 143 mEq/L, 3,7 K<sup>+</sup>, 1,16 mmol/L mEq/L Ca<sup>++</sup>: 1010 urinary density: 78 mg/dL fasting glycaemia.

10 U globular concentrate, 10 U plasma, 10 U platelets, 10 U cryoprecipitate were reserved.

She was pre-medicated with 1 mg lorazepam via oral route on the night before surgery and 1 mg via oral route 45 minutes before surgery.

### **Intraoperative anaesthetic management**

She was admitted to the operating room in good general condition: 15/15 Glasgow, without motor or sensitive deficit, with eccentric strabismus of the right eye, 130/80 blood-pressure, 75 per minute CF, 36,5 °C oral temperature, Mallampati grade I, Cormack grade I.

**Anaesthetic induction:** The patient was in supine position, 30° raised head, monitored via non-invasive monitoring: cardioscope (derivation II), V5, electronic ST segment analyser, pulse oximetry, electronic blood-pressure with bracelet on left arm, capnography and inspired and expired gas concentrations were measured. Induction was begun with 100 % O<sub>2</sub> pre-oxygenation; 15 mg IV midazolam, 150 mcg IV phentanyl, 60 mg/IV lidocaine, 8mg IV pancuronium bromide were applied via peripheral vein in the right forearm. A suitable anaesthetic plane for intubation was obtained five minutes afterwards and she was intubated with a No. 9 corrugated tube, without significant haemodynamic changes. 3 grams IV tranexamic acid, 50 mg IV ranitidine, 2gr IV



con estrabismo excéntrico de ojo derecho, presión arterial 130/80, FC 75 por minuto, temperatura oral de 36,5 °C, Mallampati I y Cormack I.

**Inducción anestésica:** paciente en decúbito supino; cabecera elevada 30°; monitorizada con monitoreo no invasivo: cardioscopio con derivación II, V5, analizador electrónico de segmento ST, oximetría de pulso, presión arterial electrónica con brazaletes en brazo izquierdo, capnografía y medición de concentración de gases inspirados y espirados. Se inicia inducción con preoxigenación O<sub>2</sub> 100 %. Por vena periférica de antebrazo derecho se aplica midazolam 15mg IV, fentanyl 150 mcg IV, lidocaína 60 mg/IV, bromuro de pancuronio 8mg IV. Se obtiene un adecuado plano anestésico para la intubación cinco minutos después, y se entuba con tubo corrugado No. 9, sin cambios significativos hemodinámicos. Posteriormente, se administra: ácido tranexámico, 3 gramos IV; ranitidina, 50 mg IV; y cefalosporina, 2gr IV. Se fija el tubo orotraqueal y se realiza protección ocular. Se instala ventilación mecánica protectora con O<sub>2</sub> al 50 %, aire al 50 % e isoflurane al 1 Vol %.

**Monitoreo invasivo:** se canaliza línea arterial radial izquierda. Se canaliza vena yugular interna derecha con introductor de Swan Ganz, marcapasos temporal, catéter yugular ascendente. Se instala cateter vesical de Foley, sonda nasogástrica, termómetro rectal, termómetro nasofaríngeo, ecocardiograma transesofágico y electrodos cutáneos para desfibrilador externo. La hemodinamia inicial muestra: gasto cardíaco: 2,86 L/min; índice cardíaco: 1,97 L/min/M<sup>2</sup>; resistencia vascular sistémica: 1 788 dynas/seg/cm<sup>5</sup>; resistencia vascular pulmonar: 279 dynas/seg/cm<sup>5</sup>; PVC: 11 mmHg; PCP: 12 mmHg.

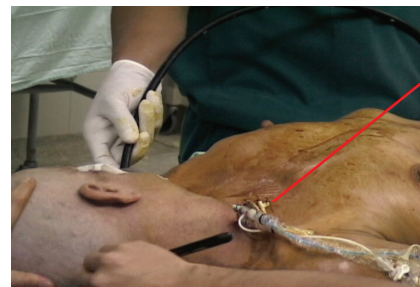Posteriormente, la paciente es posicionada en decúbito supino, cabeza elevada 30° y rotada a la izquierda, preparada para permitir el acceso quirúrgico del cráneo, así como de ambas regiones inguinales y el tórax para estereotomía media, en caso de necesidad (ver figura 2).

**Mantenimiento anestésico:** O<sub>2</sub> 50 %; aire 50 %; isoflurane entre 0,8 – 1 Vol %; infusión de propofol entre 50 y 200 mcg/kg/min y una nueva dosis de 4mg de bromuro de pancuronio.

cephalosporin were then administered. The orotracheal tube was then fixed and the eyes protected. Mechanical protective ventilation was installed with 50 % O<sub>2</sub>, 50 % air and 1 % vol isoflurane.

**Invasive monitoring:** left radial arterial line was canalised. The right internal jugular vein was canalised with a Swan-Ganz introducer, temporary pacemaker and ascendant jugular catheter. A Foley's vesicle catheter was installed, a nasogastric probe, rectal thermometer, nasopharyngeal thermometer, transoesophagic echocardiogram and cutaneous electrodes for an external defibrillator. Initial haemodynamics showed: 2,86 L/min cardiac output, 1,97 L/min/M<sup>2</sup> cardiac index, 1 788 dyn/sec/cm<sup>5</sup> systemic vascular resistance, 279 dyn/sec/cm<sup>5</sup> pulmonary vascular resistance, 11 mmHg PCP:12 mmHg PVC.

The patient was then placed in supine position, head raised to 30° and rotated to the left and prepared to allow surgical access to the cranium, as well as both inguinal regions and the thorax for medium stereotomy, if needed (Figure 2).



**Catéteres:**

1. Arteria pulmonar
2. Yugular ascendente
3. Marcapaso transitorio

Fuente: Hospital Santa Sofía. Manizales - Caldas

**Figura 2.** Monitoría invasiva, posición de la cabeza y ecocardiografía transesofágica

**Figure 2.** Invasive monitoring, position of the head and transoesophagic echocardiography

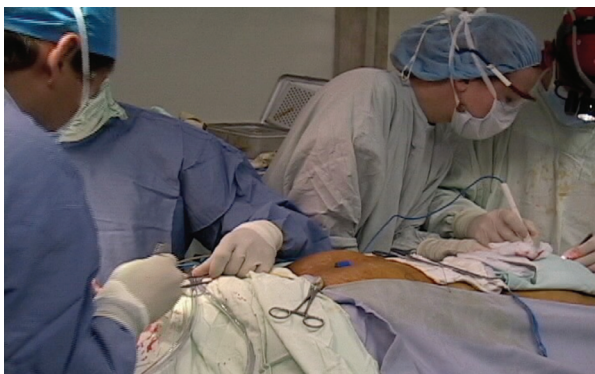**Anaesthetic maintenance:** 50 % O<sub>2</sub>, 50 % air, 0,8 – 1 % vol isoflurane, 50-200 mcg/kg/min propofol infusion and a new dose of 4mg pancuronium bromide.

150 cc IV 20 % manitol, 500 mg IV hydrocortisone and 1 000 cc IV Hartman were applied.

Se aplican 150 cc IV de manitol 20 %, 500 mg de hidrocortisona IV y Hartman 1 000 cc IV.

La cabeza es rapada, y previo lavado, asepsia y antisepsia, se fija y se infiltra con bupivacaina al 0,5 %. Después de 80 minutos de la inducción anestésica se practica craneotomía frontotemporal con resección del arco zigomático, apertura de la duramadre y disección hasta la cisterna quiasmática. Bajo magnificación con microscópica del Valle Silvano se identifica la carótida interna. En bifurcación de la arteria cerebral media M1 M2 se encuentra aneurisma dirigido hacia abajo, y se ocluye con clip de 7 mm recto. Se canula el ventrículo cerebral, y el cerebro se relaja. Se continúa con abordaje pterional subtemporal hasta llegar a la lesión en el techo de la arteria basilar. Se encuentra un aneurisma fusiforme, sin cuello aparente. Hasta este instante se completan cinco horas y media de cirugía con circulación espontánea.

Mientras los neurocirujanos llegan a la cisterna quiasmática, el cirujano cardiovascular inicia el procedimiento de canulación fémoro-femoral con tórax cerrado. Antes de la canulación se aplican 300U/kg de heparina vía línea venosa central. A los cinco minutos se toma ACT, que reporta 542 segundos. Se realiza control de gases y electrolitos: Na<sup>+</sup>: 137 mEq/L; K<sup>+</sup>: 3,9 mEq/L; Ca<sup>++</sup>: 1,22; Hb: 13 gr/dL; Hto: 37 %; T: 35,2 °C; PH: 7,47; PCO<sub>2</sub>: 29,6 mmHg; PO<sub>2</sub>: 125 mmHg; HC0<sub>3</sub>: 22 mEq/L; BE: -2 S0<sub>2</sub> arterial 99 % (ver figura 3).



Fuente: Hospital Santa Sofia. Manizales - Caldas

**Figura 3.** Dos equipos quirúrgicos: neurocirugía, cirugía cardiovascular

**Figure 3.** Two surgical teams: neurosurgery, cardiovascular surgery.

The head was shaved after having been washed (asepsis and antisepsis), was fixed and infiltrated with 0,5 % bupivacaine. Eighty minutes after the anaesthetic induction, frontotemporal craniotomy was practised with zygomatic arc resection. The external meninge (dura mater) was opened and dissected as far as the chiasmatic cistern. The internal carotid was identified under low magnification with Valle Silvano microscope. A downward-pointing aneurysm was found in the cerebral artery bifurcation media (M1 M2) and occluded with 7 mm straight clip. The cerebral ventricle was cannulated and the brain relaxed. A subtemporal-pterional approach was continued until reaching the lesion in the roof of the basilar artery. A fusiform aneurysm was found, without apparent neck. Five and a half hours of surgery had elapsed up to this point with spontaneous circulation.

Whilst the neurosurgeons reached the chiasmatic cistern, the cardiovascular surgeon began the closed-thorax femoro-femoral cannulation procedure; 300 U/kg heparin had been applied by central venous line before the cannulation. ACT was taken five minutes later (542 seconds being reported). Gas and electrolyte control showed: 137 mEq/L Na<sup>+</sup>, 3,9 mEq/L K<sup>+</sup>, 1,22 Ca<sup>++</sup>. Hb: 13 g/dL Hto: 37 % 35,2 °C T, PH 7,47, 29,6 mmHg PCO<sub>2</sub>, 125 mmHg PO<sub>2</sub>, 22 mEq/L HC0<sub>3</sub>, 99 %, BE -2 arterial S0<sub>2</sub> (Figure 3).

The left femoral artery and vein were dissected and cannulated with a Medtronic kit (Minneapolis, USA) and the venous cannula position at right auricular level was confirmed by tranoesophageic echocardiogram taken by the cardiovascular anaesthesiologist. Cardiopulmonary bypass was initiated with centrifuge with # 17 arterial and # 21 venous cannula, priming volume consisting of 0,9 % SSN, 20 cc albumin, 50 cc manitol, with Affinity Medtronics® (Minneapolis, USA) oxygenator and Alfa Stat metabolic management strategy, 34,6 °C temperature, 3,7 L/m nasopharyngeal flow, 52mm Hg mean blood-pressure.

La arteria y la vena femorales izquierdas se diseccionan y canulan con kit Medtronic® Minneapolis, USA, y la posición de la cánula venosa a nivel de la aurícula derecha es confirmada con ecocardiograma transesofágico realizado por el anestesiólogo cardiovascular. Se inicia bypass cardiopulmonar con centrífuga, con cánula arterial # 17 y venosa # 21, volumen de primado compuesto por SSN al 0,9 %, albúmina 20 cc, manitol 50 cc, con oxigenador marca Affinity Medtronics® Minneapolis, USA y estrategia de manejo metabólico Alfa Stat, temperatura de 34,6 °C nasofaríngea, flujo de 3,7 L/m, y presión arterial media de 52mm de Hg. Los reportes de laboratorio muestran, iniciada la circulación extracorpórea: Na+: 140 mEq/L; K+: 4 mEq/L; Ca<sup>++</sup>: 0,97 mmol/L; Hb: 9gr/dL; Hto: 25 %; PH: 7,48; PCO<sub>2</sub>: 31,6 mm de Hg; PO<sub>2</sub>: 83 mm Hg; HCO<sub>3</sub>: 24 mEq/L; BE: 0; SO<sub>2</sub>: 98 % arterial. Se induce hipotermia sistémica por enfriamiento de la sangre arterial a través del intercambiador de calor de la máquina de circulación extracorpórea. La temperatura baja gradualmente, y a los 23 minutos de iniciada la hipotermia se alcanzan los 18,2 °C de temperatura nasofaríngea. El corazón entra en asistolia espontáneamente. No resulta necesario aplicar bolo de potasio IV. Se administra thiopental sódico 30 mg/kg/IV. Hay paro circulatorio total, y se drena la sangre a través de la cánula venosa hasta que la vasculatura cerebral queda exangüe. Los neurocirujanos realizan disección y oclusión del aneurisma de la basilar con dos clips de 7 mm, uno recto y otro curvo, respetando el tronco de la basilar y las perforantes bilateralmente. Luego realizan hemostasia y lavado de cisternas. El procedimiento tarda 15 minutos. Cuando los neurocirujanos logran el clipaje óptimo, se inicia el recalentamiento y se reinicia el bypass cardiopulmonar. En este momento los reportes de laboratorio muestran: Na+: 138 Meq/L; K+: 4,4 Meq/L; Ca<sup>++</sup>: 1,15 mmol/L; PH: 7,44; PCO<sub>2</sub>: 30,5 mmHg; PO<sub>2</sub>: 340 mmhg; Hb 7 gm/dL; Hto: 22 %; glicemia: 107 mg/dL. Se transfunden 2 U de concentrado globular.

Los neurocirujanos continúan con el cierre de la duramadre, reposición del colgajo óseo y reconstrucción del arco zigomático. El ritmo cardíaco espontáneo aparece a los 24 °C, apoyado por bolo de Milrinone 2 mg y fenilefrina 400

Laboratory reports showed that extracorporeal circulation had been initiated: 140 mEq/L Na<sup>+</sup>, 4 mEq/L K<sup>+</sup>, 0,97 mmol/L Ca<sup>++</sup>. 9gr/dL Hb, 25 % Hto, 7,48 PH, 31,6 mm Hg PCO<sub>2</sub>, 83 mm Hg PO<sub>2</sub>, 24 mEq/L HCO<sub>3</sub>, 0 BE, 98 % arterial SO<sub>2</sub>. Systemic hypothermia was induced by cooling the arterial blood by extracorporeal circulation heat interchanger. Temperature was gradually lowered and hypothermia was reached at 18,2 °C nasopharyngeal temperature 23 minutes after beginning; the heart spontaneously entered asystolia. It was not necessary to apply a bolus of potassium IV. 30mg/kg/IV sodium thiopental was administered. There was total circulatory arrest and blood which had reached the cerebral vasculature was drained by venous cannula.

The neurosurgeons dissected and occluded the basilar aneurysm with two 7mm clips (one straight and the other curved) respecting the basilar trunk and perforated them bilaterally. Haemostasis was then performed and the cisterns washed. The procedure lasted 15 minutes. When the neurosurgeons has achieved optimum clipping, warming up was initiated and cardiopulmonary bypass was reinitiated. Laboratory reports at this time showed: 138 Meq/L Na<sup>+</sup>, 4,4 Meq/L K<sup>+</sup>, 1,15 mmol/L Ca<sup>++</sup>, 7,44 PH, 30,5 mmhg PCO<sub>2</sub>, Hb 340 mmhg PO<sub>2</sub>, Hto 7 gm/dL, 107 mg/dL 22 % glycaemia. 2 U globular concentrate was transfused.

The neurosurgeons continued closing the external meninge, reposition of the osseous lining and reconstructing the zygomatic arch. Spontaneous cardiac rhythm appeared at 24 °C helped by a bolus of 2 mg milrinone and 400 mcg phenylephrine. Warming up was continued until reaching 37 °C; the cardiopulmonary bypass was then separated from the patient, without complications. Heparin was reverted with 325 mg intravenous protamine sulphate. A reinforcement consisting of cephalosporin, 2 grams IV calcium gluconate and 2 grams IV dipyrone was applied. Bypass time took 95 minutes and total circulatory arrest 15 minutes. Laboratory exams showed: 137 Meq/L Na<sup>+</sup>, 4,3 Meq/L K<sup>+</sup>, 1,12 Hb Ca<sup>++</sup>: Hto 24 8gr/dL, 7,52 PH, 26,1



mcg. Se continúa el calentamiento hasta llegar a los 37 °C, y allí se separa el bypass cardiopulmonar del paciente, sin complicaciones; se revierte la heparina con 325 mg de sulfato de protamina intravenosa; y se aplica un refuerzo de cefalosporina, gluconato de calcio 2 gramos IV, dipirona 2 gramos IV. El tiempo de bypass es de 95 minutos y el de paro circulatorio total de 15 minutos.

Los exámenes de laboratorio muestran: Na<sup>+</sup>: 137 Meq/L; K<sup>+</sup>: 4,3 Meq/L; Ca<sup>++</sup>: 1,12; Hb: 8gr/dL; Hto: 24; PH: 7,52; PCO<sub>2</sub>: 26,1 mmHg; PO<sub>2</sub>: 284 mmHg; HCO<sub>3</sub>: 23 mEq/L; BE: -1; S<sub>O</sub><sub>2</sub> arterial 100 %; ACT: 115 segundos. Se transfunden 2 U adicionales de concentrado globular, 4 U de plasma, 12 U de plaquetas y 5 U de crioprecipitado.

**Diuresis:** prebomba 375 cc, bomba: 100cc, postbomba: 200 cc.

Con la paciente estable hemodinámicamente, y luego del cierre de la craneotomía, se retira la canulación fémoro-femoral. Luego de seis horas y media de cirugía, la paciente está lista para pasar intubada a la Unidad de Cuidados Intensivos. Los exámenes de laboratorio de salida son: Na<sup>+</sup>: 140 Meq/L; K<sup>+</sup>: 4,0 Meq/L; Ca<sup>++</sup>: 1,15 mmol/L; Hb 9 gr/dL; Hto: 25 %; PH: 7,48; PCO<sub>2</sub>: 31,6; mmHg; PO<sub>2</sub>: 83 mmHg; T: 34,6 °C; HCO<sub>3</sub>: 24 mEq/L; BE: 0 S<sub>O</sub><sub>2</sub> arterial 98 %; gasto cardíaco: 4,28 L/min; IC: 3,95 L/min/M<sup>2</sup> RVS 1232 dynas/seg/cm<sup>5</sup> RVP 205 dynas/seg/cm<sup>5</sup>; PVC: 14 mmHg; PCP: 30 mmHg. En la evaluación neurológica final de la paciente se encuentra la pupila derecha midriática, con reacción muy lenta a la luz, y pupila izquierda de 4 mm normo-reactiva. La paciente es trasladada a la Unidad de Cuidados Intensivos con monitoreo de transporte de presión arterial invasiva y pulsoximetría con ventilación de presión positiva con sistema Jackson y bajo sedación con propofol a 10 mcg/k/min.

### DISCUSIÓN

La hipotermia profunda con paro circulatorio total para facilitar el clipaje de aneurismas cerebrales complejos de circulación posterior no es una técnica nueva, pero en el Hospital Santa Sofía de Manizales (Caldas), como antes se dijo, este caso es el primero que se realiza en la Institución y en el eje cafetero.

mmHg PCO<sub>2</sub>, 284 mmHg PO<sub>2</sub>, 23 mEq/L HCO<sub>3</sub>, BE: -1 S<sub>O</sub><sub>2</sub> arterial 100 %. ACT: 115 seconds. An additional 2 U globular concentrate, 4 U plasma, 12 U platelets and 5 U cryoprecipitate were transfused.

**Diuresis:** 375 cc pre-pump, 100 cc pump, 200 cc post-pump

The femoro-femoral cannulation was withdrawn once the patient has been made haemodynamically stable and after closing the craniotomy. Following six and a half hours of surgery the patient was ready for being taken to the ICU intubated. Laboratory exams on leaving were: 140 Meq/L Na<sup>+</sup>, 4,0 Meq/L K<sup>+</sup>, 1,15 mmol/L Ca<sup>++</sup>, Hb 9 g/dL, 25 % Hto, 7,48 PH, 31,6 mmHg PCO<sub>2</sub>, 83 mmHg PO<sub>2</sub>, 24 mEq/L BE 34,6 °C HCO<sub>3</sub>, 0: 98 % arterial S<sub>O</sub><sub>2</sub>. Cardiac output: 4,28 L/min, IC: 3,95 L/min/M<sup>2</sup> RVS 1232 dyn/sec/cm<sup>5</sup> RVP 205 dyn/sec/cm<sup>5</sup>. 14 mmHg PVC, 30 mmHg PCP. Right mydriatic pupil having very slow reaction to light and 4 mm normal-reactive left pupil were found in the patient's final neurological evaluation. She was taken to the ICU with invasive arterial pressure transport monitoring and pulse oximetry with positive pressure ventilation with Jackson system, under 10 mcg/k/min propofol sedation.

### DISCUSSION

Deep hypothermia with total circulatory arrest facilitating clipping posterior circulation complex cerebral aneurysms is not a new technique; however, this was the first case treated at the Hospital Santa Sofía, Manizales (Caldas) and in the Colombian coffee-growing area.

The concept of hypothermia in cardiac surgery was introduced by Bigelow in 1950 using surface cooling.

Boterell pioneered using hypothermia for intracranial aneurysm surgery in 1958.

Drew used open-thorax deep hypothermia (15 °C) in cardiac surgery in 1959, using an extracorporeal circulation and heat-exchange machine. Circulatory arrest lasted 46 minutes with no neurological complications.



Históricamente, el concepto de hipotermia en cirugía cardíaca se introdujo en 1950 por Bigelow mediante enfriamiento superficial. Boterell, en 1958, fue el pionero en hipotermia para cirugía de aneurisma intracraneano. En 1959, Drew utiliza la hipotermia profunda a 15 °C a tórax abierto en cirugía cardíaca, a través de máquina de circulación extracorpórea e intercambiador de calor. El paro circulatorio fue de 46 minutos sin complicaciones neurológicas. En 1960, Woodhall y colaboradores, utilizando la técnica de canulación femoro-femoral con tórax cerrado, reportaron el primer caso de hipotermia profunda en neurocirugía para tumor cerebral. El entusiasmo inicial disminuyó por los deficientes resultados quirúrgicos relacionados con complicaciones de la circulación extracorpórea y coagulopatías.

Los avances en la tecnología de perfusión y de la hipotermia profunda han hecho que se obtengan mejores resultados, permitiendo la reparación de cardiopatías congénitas complejas, aneurismas del arco aórtico y trasplante de corazón. El interés por su utilización en aneurismas cerebrales complejos se renovó a partir de 1980 (11-14).

La hipotermia profunda se refiere a temperaturas menores de 20 °C, para lo cual se requiere un flujo aceptable por la circulación extracorpórea de 1 L/min/M<sup>2</sup>. El rango de 20 a 30 °C se considera hipotermia moderada con flujo aceptable de 1,6 L/min/M<sup>2</sup>, y la hipotermia leve está entre los 30 y 34 °C, con un flujo aceptable de 2 L/min/M<sup>2</sup>. El Q10 hace referencia al concepto fisiológico en el cual, por cada 10 °C de descenso en la temperatura corporal, se disminuye la tasa metabólica cerebral en un 50 %. El tiempo donde la técnica de paro circulatorio con hipotermia profunda a 18 °C es segura, oscila entre 30 y 45 minutos. Se ha encontrado que a los 60 minutos de paro total e hipotermia profunda, hasta un 10 % de los pacientes pueden tener lesiones neurológicas, algunas de ellas reversibles. En orden de frecuencia, los órganos más susceptibles a la isquemia son: cerebro, corazón, riñones e hígado. Una adecuada protección neurológica puede requerir, aparte de la hipotermia, el uso de agentes como propofol o tiopental sódico en infusión para disminuir el consumo metabólico de oxígeno, esteroides para disminuir el edema,

Woodhall *et al.*, reported the first case of deep hypothermia in neurosurgery for cerebral tumour using the closed-thorax femoro-femoral cannulation technique in 1960.

Initial enthusiasm became reduced because of poor surgical results related to complications concerning extracorporeal circulation and coagulopathy.

Technological advances regarding perfusion and deep hypothermia were achieving the best results, leading to complex congenital cardiopathy repair, aortic arch aneurysms and heart transplants, interest becoming renewed in using them in complex cerebral aneurysms from 1980 onwards (11-14).

Deep hypothermia refers to temperatures less than 20 degrees centigrade requiring a 1 L/min/M<sup>2</sup> acceptable extracorporeal circulation flow; 20 °C-30°C range is considered to be moderate hypothermia (acceptable 1,6 L/min/M<sup>2</sup> flow) and slight hypothermia ranges from 30 °C-34 °C (2 L/min/M<sup>2</sup> acceptable flow). Q10 refers to the physiological concept in which cerebral metabolic rate becomes reduced by 50 % for every 10 degrees centigrade drop in body temperature. The time during which circulatory arrest with deep hypothermia technique at 18 degrees centigrade is safe ranges from 30 to 45 minutes.

It has been found that total arrest and deep hypothermia lasting 60 minutes may lead to 10 % of patients having neurological lesions, some of them being reversible. The organs most susceptible to ischemia (in order of frequency) are: the brain, heart, kidneys and liver. Suitable neurological protection from hypothermia could require the use of agents such as propofol or sodium thiopental in infusion for reducing oxygen consumption and metabolic rate, steroids for reducing oedema and (in some centres) the use of selective perfusion of cerebral arteries or retrograde perfusion of cerebral veins(15).

Posterior circulation aneurysms account for only 8% of intracranial aneurysms. They originate from Willis polygon artery bifurcations and

y en algunos centros la utilización de perfusión selectiva de arterias cerebrales o perfusión retrograda de venas cerebrales (15).

Los aneurismas de circulación posterior son sólo el 8 % de los aneurismas intracraneales. Se originan de las bifurcaciones y curvaturas de las arterias del polígono de Willis y son más comunes en los vasos hipoplásicos o con origen anómalo (patrón de circulación fetal). El examen histológico reporta adelgazamiento de la capa media muscular arterial y disminución del colágeno tipo III en la capa elástica. Desde el punto de vista de la patología, los aneurismas son saculares (mal llamados congénitos, que son los más frecuentes) y fusiformes o ateroscleróticos. Estos últimos afectan generalmente la arteria basilar y se asocian a deficientes resultados quirúrgicos (especialmente si están rotos). Su historia natural nos indica que tienen mayor probabilidad de ruptura y alta tendencia a resangrado después de la primera hemorragia, y con alta mortalidad (16).

La ruptura de los aneurismas intracraneales se produce en el vértice del saco aneurismático, con extravasación de sangre al espacio subaracnoideo o parénquima cerebral, o ambos. La posibilidad de ruptura aumenta con el tamaño de la lesión y generalmente coincide con aumento de la PIC (tos, esfuerzo, defecación). Entre el 25 y el 50 % de los pacientes mueren como consecuencia de la primera ruptura; la mayoría sobreviven y recobran la consciencia en unos minutos. La primera consecuencia de la hemorragia subaracnoidea es el vasoespasmo cerebral con lesión isquémica adicional. En las necropsias se observan entre 20 y 30 % de casos de aneurismas múltiples (6).

Sin tratamiento, el pronóstico de los aneurismas intracerebrales es sombrío: Peeless y colaboradores reportan 68 % de mortalidad en los primeros dos años y 85 % a los cinco años. Los sobrevivientes quedan con graves secuelas neurológicas. Otras complicaciones frecuentes son el tromboembolismo distal y la oclusión de los vasos de la pared (17-19).

El manejo quirúrgico de los aneurismas debe individualizarse, e idealmente debe realizarse en instituciones que puedan ofrecer microcirugía con clipaje y terapia endovascular. El clipaje es

curvatures and are more common in hypoplastic vessels or have an anomalous origin (foetal circulation pattern). Histological examination has revealed thinning of the media of the muscular artery layer and reduced collagen type III in the elastic layer. From the point of view of pathology, aneurysms are saccular (poorly termed congenital, being the most frequent) and fusiform or arteriosclerotic. The latter usually affect the basilar artery. They are associated with poor surgical results (especially if they are ruptured). Their natural history tells us that they have a greater probability of rupture and have a greater tendency to bleed again after a first haemorrhage, leading to high mortality (16).

Intracranial aneurysms rupture in the vertex of the aneurysmatic sac, leading to blood extravasation into the subarachnoidal space or cerebral parenchyma or both. The possibility of rupture increases with the size of the lesion and generally coincides with increased PIC (cough, effort, defecation); 25 % - 50 % of patients die as a consequence of the first rupture, most survive and recover consciousness within a few minutes. The first consequence of subarachnoidal haemorrhage is cerebral vasospasm with additional ischemic lesion. It has been observed in necropsies that 20-30 % of the cases are multiple aneurysms(6).

Without treatment, the prognosis for intracerebral aneurysms is gloomy; Peeless et al., have reported 68 % mortality during the first 2 years and 85 % after 5. Survivors are left with severe neurological after-effects. Other frequently-occurring complications consist of distal thromboembolism and occlusion of the vascular wall (17-19).

Surgical management of aneurysms must be individualised and ideally be carried out in institutions able to offer microsurgery involving clipping and endovascular therapy.

Clipping is the gold standard for managing intracranial aneurysms. Walter Dandy carried out the first craniotomy with clipping in 1937 (5).

Tense-sac, wide-neck aneurysms are difficult to occlude whilst permeable circulation is main-

el *gold standard* para el manejo de los aneurismas intracraneales. La primera craneotomía con clipaje la realizó Walter Dandy en 1937 (5).

Los aneurismas de cuello amplio, de saco tenso, son difíciles de ocluir mientras se mantiene la circulación permeable. Además, sus ramas adyacentes carecen de una adecuada demarcación en la pared del aneurisma. Las paredes, a veces calcificadas, complican la movilización del saco durante la disección, con probabilidad de ruptura y resultados desastrosos. Cuando se encuentran estas características el paro circulatorio ofrece una enorme ventaja al cambiar un aneurisma duro, pulsátil y lleno, en un saco suave y colapsable, fácil de manipular y con menores riesgos de ruptura (20-22).

Drake, de 174 casos de aneurismas complejos, reporta buenos resultados quirúrgicos en el 71,5 % de los pacientes, pobres resultados en el 13 % y resultados fatales en el 15,5 %. El pronóstico es peor para aneurismas de la circulación posterior.

Otros factores que afectan el pronóstico son el estado neurológico del paciente al ingreso (buen estado: 88 % de buen pronóstico; mal estado: sólo el 43 % tienen un buen pronóstico), su edad (<45 años, 90 % de buen pronóstico) y la experiencia del cirujano (12).

Spetzler y colaboradores, en clipaje de ocho aneurismas complejos, con cirujanos experimentados, hipotermia profunda y paro circulatorio, reportaron un tiempo promedio de paro circulatorio para el clipaje de 11 minutos, y el rango fue de siete a 53 minutos (15).

La utilización de hipotermia profunda con paro circulatorio en pacientes seleccionados ofrece un razonable riesgo-beneficio para el manejo de aneurismas cerebrales, comparada con la historia natural de los aneurismas no tratados.

Para tratar de limitar el daño hecho al paciente con microcirugía y clipaje (craneotomía, retracción del cerebro expuesto al aneurisma, retracción de nervios craneales, oclusión de arterias perforantes con el clipaje, tiempo de hospitalización, eventos isquémicos), se ideó la técnica de oclusión endovascular con coils o espirales, de buenos resultados en aneurismas pequeños con

tained. Their adjacent branches also lack suitable demarcation in the wall of the aneurysm. Such walls, which are sometimes calcified, complicate mobilising the sac during dissection with the probability of rupture thereby leading to disastrous results. When these characteristics are found, circulatory arrest offers an enormous advantage in changing a hard, pulsatile and full aneurysm into a soft, collapsible sac which is easy to manipulate and has less risk of rupture (20-22).

Drake reported good surgical results in 71,5 % of patients from 174 cases of complex aneurysms, poor results in 13 % and fatal results in 15,5 %. Prognosis is poor for posterior circulation aneurysms. Other factors worsening prognosis are patient's neurological state on being admitted (good state: 88 % good prognosis, poor neurological state: only 43 % have a good prognosis), a patient's age (<45, 90 % having good prognosis) and a surgeon's experience (12).

Spetzler *et al.*, reported an average circulatory arrest time for clipping of 11 minutes (range was 7-53 minutes) (15) in clipping 8 complex aneurysms with surgeons having experience with deep hypothermia and circulatory arrest.

Using deep hypothermia with circulatory arrest in selected patients offers reasonable risk: benefit ratio for managing cerebral aneurysms compared to the natural history of untreated aneurysms.

The endovascular occlusion technique with coils or spirals was devised when trying to limit the damage done to a patient by microsurgery and clipping, craniotomy, retraction of the brain exposed to aneurysm, retraction of cranial nerves, occlusion of perforated arteries with clipping, hospitalisation time, ischemic events, giving good results in small, short-neck aneurysms. This did not offer a definitive solution for all patients suffering complex aneurysms (40 %), 39 % being left with residual neck, 87-90 % with recanalising giant aneurysms and which could lead to cerebral-vascular disease whether caused by coil embolisation into a distal vessel, prolapsed of the coil

cuello corto, pero que no ofrece una solución definitiva en todos los pacientes con aneurismas complejos (40 %), quedando con cuello residual el 39 %, con recanalización los aneurismas gigantes en el 87-90 % de los casos, los cuales pueden dar lugar a enfermedad cerebrovascular (por embolización del espiral a vaso distal, prolapso del espiral fuera del aneurisma, recurrencia del aneurisma, ruptura del aneurisma a largo plazo) o morbilidad neurológica (ceguera, afasia, parálisis, coma, muerte) (21).

La hipotermia profunda con paro circulatorio se utilizó exitosamente en el caso de la paciente aquí reportado, en donde las técnicas quirúrgicas convencionales y las técnicas endovasculares no eran la mejor alternativa, y en donde el concurso de un grupo multidisciplinario fue esencial para poder brindar atención y solución a la patología de la paciente.

outside the 1 aneurysm, aneurysm recurrence, rupture of long-term aneurysm and neurological morbidity: blindness, aphasia, paralysis, coma, death (21).

Deep hypothermia with circulatory arrest has been successfully used on patients where conventional surgical techniques and endovascular techniques have not been the best alternative and where the concurrence of a multidisciplinary group was essential for providing attention for this patient and resolving her pathology.



## REFERENCES

1. Mack WJ, Ducruet AF, Angevine PD, Komotar RJ, Shrebnick DB, Edwards NM, Smith CR, Heyer EJ, Monyero L, Connolly ES Jr, Solomon RA. Deep Hypothermia and Circulatory Arrest for Surgery of Complex Intracranial Aneurysms: Lessons Learned. *Neurosurgery*. 2008; 62( Suppl 3):1311-23.
2. Young WL et al. Anesthetic Management of Deep Hypothermic Circulatory Arrest for Cerebral Aneurysm Clipping. *Anesthesiology*. 2002; 96: 497-503.
3. Massad MG et al. Closed Chest Hypothermic Circulatory Arrest for Complex Intracranial Aneurysms. *Society of Thoracic Surgeons*. 2001; 71: 1900-4.
4. Dewitte TC III. Endovascular Treatment of Cerebral Aneurysms Will Replace Clipping. *Journal of Neurosurgical Anesthesiology*. 2003; 15: 58-60.
5. Chicoine MR. Microsurgery and Clipping: The Gold Standard for Treatment of Intracranial Aneurysms. *Journal of Neurosurgical Anesthesiology*. 2003; 15: 61-3.
6. Morita KI, Inenaga C, Ito Y, Fujii Y et al. An Autopsy Case Of Gigant Aneurism of vertebrobasilar artery treated endovascular surgery. *Acta Neurochirurgica*. 2003; 145: 723-5.
7. Spetzler RF et al. Giant Aneurysms. *Neurosurgery*. 2002; 49: 902-8.
8. Rhoton AL Jr. Aneurysms. *Neurosurgery*. 2002; 51: 121-58.
9. Le Roux P et al. Blood Transfusion During Aneurysm Surgery. *Neurosurgery*. 2001; 49: 1068-75.
10. Aebert H et al. Deep Hypothermia and Circulatory Arrest for Surgery of Complex Intracranial Aneurysms. *Cardio-Thoracic Surgery*. 1998; 13; 223-9.
11. Haccin-Bey L, Connolly ES Jr, Mayer SA et al. Complex intracranial aneurysms: combined operative and endovascular approaches. *Neurosurgery*. 1998; 43:1304-12.
12. Drake CG, Barr HWK, Coles JC et al. The use of extracorporeal circulation and profound hypothermia in the treatment of ruptured intracranial aneurysm. *J Neurosurg*. 1964; 21:575-81.
13. Baumgartner WA, Silverberg GD, Ream AK et al. Reappraisal of cardiopulmonary bypass with deep hypothermia and circulatory arrest for complex neurosurgical operations. *Surgery*. 1983; 94:242-9.
14. Thomas AN, Anderton JM, Harper NJ. Anaesthesia for the treatment of a giant cerebral aneurysm under hypothermic circulatory arrest. 1990; *Anaesthesia*.45:383-5.
15. Spetzler RF, Hadley MN, Rigamonti D et al. Aneurysms of the basilar artery treated with circulatory arrest, hypothermia, and barbiturate cerebral protection. *J Neurosurg*. 1988; 68:868-79.
16. Young WL, Lawton MT, Gupta DK, et al. Anesthetic management of deep hypothermic circulatory arrest for cerebral aneurysm clipping. *Anesthesiology*. 2002; 96:497-503.
17. Nussmeier NA, Arlund C, Slogoff S. Neuropsychiatric complications after cardiopulmonary bypass: cerebral protection by a barbiturate. *Anesthesiology*. 1986; 64:165-70.
18. Kahveci FS, Kahveci N, Alkan T et al. Propofol versus isoflurane anesthesia under hypothermic conditions: effects on intracranial pressure and local cerebral blood flow after diffuse traumatic brain injury in the rat. *Surg Neurol*. 2001; 56:206-14.
19. Hindman BJ, Todd MM, Gelb AW et al. Mild hypothermia as a protective therapy during intracranial aneurysm surgery: a randomized prospective pilot trial. *Neurosurgery*. 1999; 44:23-32.
20. Clifton GL. Systemic hypothermia in treatment of severe brain injury. *J Neurosurg Anesthesiol*. 1995;7:152-6.
21. Johnston SC, Wilson CB, Halbach VV et al. Endovascular and surgical treatment of unruptured cerebral aneurysms: comparison of risks. *Ann Neurol*. 2000; 48:11-9.
22. Lai YC, Manninen PH. Anesthesia for cerebral aneurysms: a comparison between interventional neuroradiology and surgery. *Can J Anaesth*. 2001;48: 391-5.

**Conflicto de intereses:** ninguno declarado.