



Revista Colombiana de Anestesiología

Colombian Journal of Anesthesiology

www.revcolanest.com.co



Investigación científica y tecnológica

Eficacia y seguridad del manejo intervencionista guiado por ultrasonografía en pacientes con dolor crónico: seguimiento a una cohorte



Mario Andrés Arcila-Lotero^a y María Adelaida Mejía-Aguilar^{b,*}

^a Anestesiólogo, Docente Anestesia y Dolor, Universidad CES, Instituto Colombiano del Dolor, Magíster en Epidemiología Universidad CES, Medellín, Colombia

^b Médica, Instituto Colombiano del Dolor, Magíster en Epidemiología Universidad CES, Medellín, Colombia

INFORMACIÓN DEL ARTÍCULO

Historia del artículo:

Recibido el 20 de octubre de 2013

Aceptado el 3 de septiembre de 2014

On-line el 14 de mayo de 2015

Palabras clave:

Dolor crónico

Ultrasonografía

Nervios periféricos

Bloqueo nervioso

Dolor

R E S U M E N

Introducción: El dolor crónico es una enfermedad de alta prevalencia. Su tratamiento incluye múltiples medidas, entre ellas los bloqueos analgésicos guiados por ultrasonido. No existen reportes que incluyan diferentes tipos de bloqueos en pacientes con dolor crónico.

Objetivo: Determinar la eficacia clínica y la seguridad del manejo intervencionista guiado por ultrasonografía en pacientes con dolor crónico atendidos en el Instituto Colombiano del Dolor durante el año 2011.

Materiales y métodos: Estudio de tipo descriptivo de seguimiento a una cohorte de 149 pacientes con dolor crónico sometidos a tratamiento intervencionista guiado por ultrasonografía en el Instituto Colombiano del Dolor en la ciudad de Medellín entre los meses de mayo y diciembre del año 2011. Se obtuvieron datos antes del procedimiento, a los 2 días y un mes después. La intensidad del dolor se midió con la escala visual análoga.

Resultados: Se analizaron 149 pacientes. El bloqueo más frecuente fue del nervio supraescapular. La eficacia de los bloqueos fue del 79,2 y del 38,9% a los 2 días y al mes, respectivamente, con una diferencia estadísticamente significativa entre la intensidad del dolor inicial y el de los seguimientos. La incidencia de complicaciones fue baja. No hubo diferencias en los resultados finales entre los pacientes con diagnóstico de fibromialgia y en quienes no venían recibiendo tratamiento farmacológico previo.

Conclusiones: El manejo intervencionista del dolor guiado por ultrasonografía es una técnica eficaz y segura.

© 2015 Sociedad Colombiana de Anestesiología y Reanimación. Publicado por Elsevier España, S.L.U. Este es un artículo Open Access bajo la licencia CC BY-NC-ND (<http://creativecommons.org/licenses/by-nc-nd/4.0/>).

* Autor para correspondencia: Instituto Colombiano del Dolor, Carrera 48 # 19 A - 40, Medellín, Colombia.

Correo electrónico: tatamejia28@gmail.com (M.A. Mejía-Aguilar).

<http://dx.doi.org/10.1016/j.rca.2014.09.011>

0120-3347/© 2015 Sociedad Colombiana de Anestesiología y Reanimación. Publicado por Elsevier España, S.L.U. Este es un artículo Open Access bajo la licencia CC BY-NC-ND (<http://creativecommons.org/licenses/by-nc-nd/4.0/>).

Efficacy and safety of ultrasound-guided interventional management in chronic pain patients: Cohort follow-up

ABSTRACT

Keywords:

Chronic pain
Ultrasonography
Peripheral nerves
Nerve block
Pain

Introduction: Chronic pain is a highly prevalent condition and its treatment includes multiple measures, including ultrasound-guided analgesic blocks. There are no reports available including different types of blocks in chronic pain patients.

Objective: To determine the clinical efficacy and safety of ultrasound-guided interventional management in chronic pain patients that consulted at Instituto Colombiano del Dolor in 2011. **Materials and methods:** Descriptive follow-up trial of a cohort of 149 chronic pain patients undergoing ultrasound-guided interventional therapy at Instituto Colombiano del Dolor in Medellín city, from May through December 2011. Data were collected prior to the procedure, at day two and then one month later. Pain intensity was measured with the visual analogue scale.

Results: 149 patients were analyzed. The most common block was the supra-scapular nerve. The efficacy of the blocks was 79.2% and 38.9% after two days and one month, respectively, with a statistically significant difference between the intensity of the initial pain and pain at follow-up. The incidence of complications was low. There were no differences in the outcomes between the patients with a diagnosis of fibromyalgia and those who had not been receiving any prior pharmacological therapy.

Conclusions: Ultrasound-guided interventional pain management is an effective and safe technique.

© 2015 Sociedad Colombiana de Anestesiología y Reanimación. Published by Elsevier España, S.L.U. This is an open access article under the CC BY-NC-ND license (<http://creativecommons.org/licenses/by-nc-nd/4.0/>).

Introducción

El dolor es una causa frecuente de consulta, y cada vez se crean más necesidades para ofrecer un tratamiento óptimo y seguro. El uso de la ultrasonografía en el área del intervencionismo analgésico ha ido ganando importancia en el campo del manejo del dolor en los últimos 10 años¹.

La guía ecográfica mejora la seguridad de la anestesia regional, ya que disminuye el volumen de anestésico local requerido y así se reduce la incidencia de toxicidad sistémica, reduce el tiempo de realización del bloqueo, el número de inserciones de la aguja y acorta el tiempo de inicio de acción. Además, disminuye el riesgo de punción accidental de otras estructuras, ya que permite la visualización de los nervios periféricos, las estructuras vecinas y de la aguja. Las desventajas son pocas, pero importantes como la pobre disponibilidad y la necesidad de formación adicional²⁻⁶.

Cada vez hay más certeza de la importancia del uso de la ultrasonografía en el área de intervencionismo analgésico como complemento de otras técnicas más ampliamente utilizadas —como la fluoroscopia— y de la necesidad de promover su aprendizaje en los programas de posgrado en anestesiología y subespecializaciones en dolor en las diferentes universidades del mundo y como tema de interés general en los congresos internacionales.

Por lo tanto, se diseñó un estudio para responder a la pregunta: ¿En pacientes con dolor crónico, el manejo intervencionista guiado por ultrasonografía es eficaz y seguro?

Objetivo general

Determinar la eficacia clínica y la seguridad del manejo intervencionista guiado por ultrasonografía en pacientes con dolor crónico.

Objetivos específicos

- Describir la población estudio según las características sociodemográficas.
- Establecer los principales bloqueos realizados en los pacientes con dolor crónico.
- Determinar los cambios presentados en la intensidad del dolor referidos por los pacientes antes y después del tratamiento.
- Evaluar la eficacia del tratamiento intervencionista en términos de alivio del dolor.
- Evaluar la asociación entre el alivio del dolor y el sexo, diagnóstico de fibromialgia y tratamiento farmacológico oral previo.
- Determinar la seguridad de los bloqueos en términos de presentación de complicaciones.

Materiales y métodos

Previo aprobación del Comité de Ética, se llevó a cabo un estudio de tipo descriptivo de seguimiento a una cohorte de pacientes con patología dolorosa crónica que recibieron

tratamiento intervencionista guiado por ultrasonografía, a través de un bloqueo de nervio periférico con bupivacaína 0,5% sin epinefrina más dexametasona 4 mg o un bloqueo intraarticular con bupivacaína 0,5% sin epinefrina más acetato de metilprednisolona 40 mg. Se utilizó un ecógrafo portátil General Electric LOGIQe®, con transductores lineal (7-12 MHz) y convexo (2-5 MHz). Todos los pacientes fueron evaluados antes del procedimiento y un mes después. Los procedimientos se realizaron 5 a 10 días después de la revisión inicial. En cada revisión se midió la intensidad del dolor por medio de la escala visual análoga (EVA), y en la revisión del mes se preguntó retrospectivamente la intensidad del dolor según la EVA a los 2 días después del procedimiento. El alivio del dolor fue definido como la disminución de al menos el 50% en la EVA. La muestra fue tomada de los pacientes que asistieron a la consulta de dolor del Instituto Colombiano del Dolor en la ciudad de Medellín durante el período comprendido entre mayo y diciembre del año 2011 y que cumplieron con los criterios de inclusión y exclusión. Los datos fueron obtenidos por medio de fuentes primarias.

Los criterios de inclusión fueron los siguientes: a) diagnóstico de dolor crónico (mayor de 6 meses de evolución), b) realización de un bloqueo de nervio periférico o intraarticular único, y c) uso de ultrasonografía para guiar la realización del bloqueo.

Los criterios de exclusión fueron: a) indicación de manejo intervencionista con múltiples bloqueos simultáneamente; b) manejo del dolor con proloterapia o radiofrecuencia o puntos gatillos guiados por ultrasonografía; c) inserción de catéter de infusión continua perineural, y d) capacidad para cuantificar la intensidad del dolor.

Las variables analizadas fueron: el sexo definido como el género fenotípico, la edad como los años cumplidos al momento del procedimiento, el tipo de procedimiento realizado como la indicación de intervención a realizar, el diagnóstico de fibromialgia como la presencia de este diagnóstico en el momento del procedimiento, el uso de medicamentos orales concomitantemente como estar recibiendo en el último mes acetaminofén, un opiáceo débil, un antidepresivo tricíclico y/o un antineuropático (pregabalina, gabapentina o carbamazepina), la calificación del dolor como la evaluación subjetiva del dolor referido por el paciente según la EVA y complicaciones como la aparición de eventos adversos como consecuencia de la intervención.

La base de datos se almacenó en el programa Microsoft Excel®, y el software empleado para el análisis de los datos fue SPSS 18 (licencia de la Universidad CES). Se realizó un análisis descriptivo para todas las variables estudiadas apoyado en el cálculo de proporciones y medidas descriptivas, se estableció también asociación entre las variables cualitativas con la prueba Chi-cuadrado de Pearson, además se realizó un análisis pareado para establecer diferencias entre la intensidad del dolor antes y después del procedimiento a través de la prueba de Wilcoxon. Se evaluó la asociación entre el alivio del dolor con el diagnóstico de fibromialgia y el uso concomitante de medicamentos orales a través de la prueba Chi-cuadrado de Pearson y se calcularon los riesgos relativos. Se utilizó un nivel de significación estadística menor del 5% con intervalos de confianza del 95%.

Tabla 1 – Características generales de los pacientes evaluados

Variable	n = 149
Edad en años (DE)	52 (16,2)
Sexo femenino	71,8%
Tratamiento oral en el último mes	79,2%
Diagnóstico de fibromialgia	18%
Intensidad del dolor (EVA mediana)	10

DE: desviación estándar; EVA: escala visual análoga.
Fuente: autores.

Resultados

Se realizaron en total 426 procedimientos intervencionistas analgésicos guiados por ultrasonografía en el Instituto Colombiano del Dolor, en la ciudad de Medellín, en el período comprendido entre mayo y diciembre del año 2011. Se descartaron 152 pacientes por haber sido sometidos a procedimientos múltiples, 15 radiofrecuencias, 15 proloterapias, 46 puntos gatillo, 10 catéteres de infusión continua perineural y 39 por presentar dificultad en la cuantificación del dolor. En total se analizaron 149 pacientes sometidos a bloqueo de nervio periférico guiado por ultrasonografía.

Las características generales de los pacientes evaluados se encuentran resumidas en la [tabla 1](#). El tratamiento oral previo corresponde al recibido en el último mes con al menos acetaminofén, un opiáceo débil, un antidepresivo tricíclico y/o un antineuropático (pregabalina, gabapentina o carbamazepina).

El principal bloqueo realizado fue del nervio supraescapular, seguido por el safeno, sacroiliaco, ganglio estrellado, ilioinguinal, femorocutáneo lateral y femoral. Los bloqueos intraarticulares fueron en rodilla, hombro, codo, articulación sacrococcígea y esternocondral. En menor proporción otros bloqueos, como el facetario cervical, ramos mediales lumbares, ciático, obturador, tibial posterior, mediano, cubital, axilar, genitofemoral, occipital mayor y vaina de los rectos. Los principales porcentajes se encuentran ilustrados en la [figura 1](#).

La proporción de pacientes con disminución del dolor a los 2 días y al mes de realizado el procedimiento fue del 79,2 y del 38,9%, respectivamente.

La mediana de la EVA al segundo día y al mes de seguimiento fue de 2 y 6, respectivamente. La diferencia entre las medianas de la EVA inicial y la EVA del segundo día fue de 8, diferencia estadísticamente significativa ($p < 0,0001$). Asimismo se encontraron diferencias estadísticamente significativas entre las medianas de la EVA inicial y la EVA al mes ($p < 0,0001$). La intensidad del dolor al mes del procedimiento fue mayor que al segundo día, aunque siguió siendo menor que antes de la realización del bloqueo ([fig. 2](#)).

En el análisis por subgrupos, se encontraron iguales resultados en la comparación de la intensidad del dolor entre los pacientes con fibromialgia y en aquellos que no venían recibiendo tratamiento farmacológico. No hubo asociación entre el sexo, el diagnóstico de fibromialgia y el alivio del dolor en ambos períodos de evaluación, al igual que estar recibiendo tratamiento para el resultado final a los 2 días y al mes ([tabla 2](#)).

La incidencia de complicaciones fue del 2,6%. Un caso de hematoma intramuscular (0,6%) y 3 (2%) pacientes

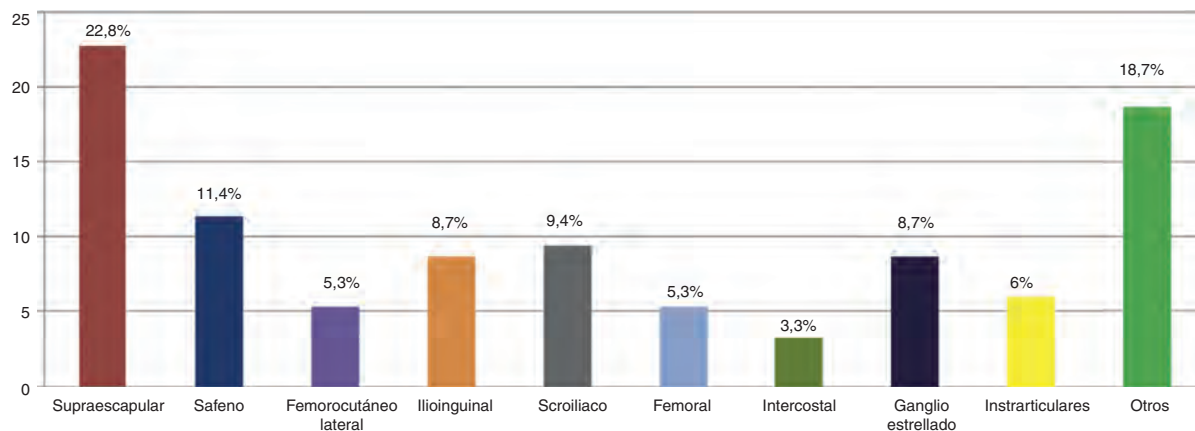


Figura 1 – Distribución de frecuencias de los bloqueos guiados por ultrasonografía.

Fuente: autores.

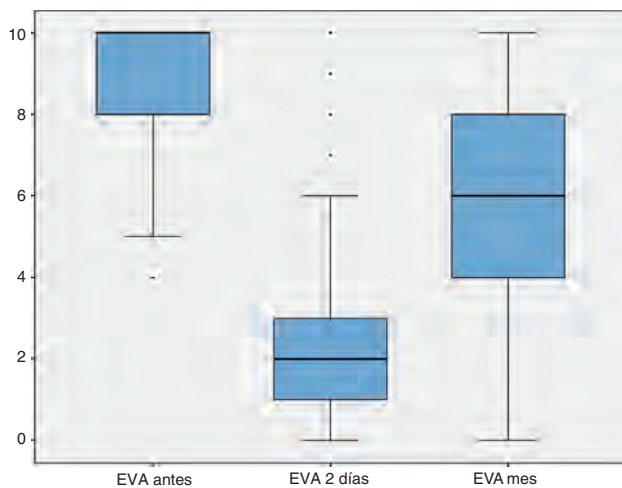


Figura 2 – Comportamiento de la intensidad del dolor (EVA) en los 3 períodos de seguimiento.

Fuente: autores.

Tabla 2 – Asociación entre sexo, fibromialgia, tratamiento farmacológico oral y alivio del dolor

Comparación	RR	IC 95%	p
Sexo versus alivio a los 2 días	0,8	0,3-2,1	0,7
Sexo versus alivio al mes	1,2	0,5-2,5	0,6
Fibromialgia versus alivio a los 2 días	1,5	0,7-3,1	0,2
Fibromialgia versus alivio al mes	0,8	0,5-1,2	0,2
Tratamiento oral versus alivio a los 2 días	1,4	0,5-3,6	0,4
Tratamiento oral versus alivio al mes	1,7	0,7-4	0,2

Fuente: autores.

presentaron una caída en su casa el mismo día del procedimiento, debido al bloqueo motor en algún miembro inferior.

Discusión

Existen pocos reportes del manejo del dolor crónico benigno, pero sí un número importante acerca del dolor maligno y anestesia regional perioperatoria. Los bloqueos nerviosos guiados por ultrasonografía han sido una herramienta eficaz y segura, demostrado en este estudio generar un alivio del dolor en el 79,2% de los pacientes a los 2 días y del 38,9% al mes después del tratamiento, con una baja incidencia de complicaciones.

El bloqueo realizado con más frecuencia fue el del nervio supraescapular, el cual es el mayor nervio sensitivo del hombro. Se ha usado con eficacia, especialmente en artritis reumatoide, osteoartritis y desordenes del manguito rotador, con complicaciones como neumotórax, inyección intravascular, bloqueo motor residual y trauma local⁷. En este estudio se realizaron 34 bloqueos supraescapulares, con una eficacia del 79,4% a los 2 días y del 35,3% al mes, y no se presentaron complicaciones. Una publicación reciente reportó una mejoría del dolor en el 47,8% de los pacientes durante el primer mes después del procedimiento⁸. Harmon y Hearty⁹ reportaron un caso de bloqueo del nervio supraescapular guiado por ultrasonografía en el que hubo una disminución de la intensidad del dolor y mejoría del movimiento y de la función del hombro durante 12 semanas. También es posible usar un bloqueo continuo del nervio supraescapular con un catéter¹⁰, pero no fue objeto del presente estudio.

El nervio safeno es una rama sensitiva del nervio femoral, fácilmente localizado, y su bloqueo ofrece analgesia en pacientes con dolor crónico de la rodilla, inerva un área cutánea extensa sobre el lado medial de la rodilla, la pierna, el tobillo y el pie¹¹⁻¹⁵, de la misma manera mejora el dolor agudo postoperatorio^{16,17}. Tsai et al.¹⁸ reportaron una serie de 39 casos de bloqueos del nervio safeno guiados por ultrasonografía con un éxito del 77% a los 4 meses, resultados similares a los encontrados en este reporte.

El bloqueo del nervio ilioinguinal se ha usado para el control del dolor postoperatorio principalmente en herniorrafias

inguinales en niños¹⁹, pero se ha extendido a pacientes adultos, en quienes la incidencia de dolor inguinal postoperatorio es del 12% y, más recientemente, usado también para el manejo del dolor crónico por sensibilización central²⁰. Este estudio incluyó 13 pacientes tratados con bloqueo del nervio ilioinguinal, de los cuales, a los 2 días solo un paciente continuó con dolor y al mes de seguimiento el 61,5% persistieron con mejoría.

Los bloqueos en cuello y tórax pueden tener un alto riesgo de lesión esofágica, traqueal, tiroidea, inyección intravascular o epidural y neumotórax cuando no se realizan bajo una visualización en tiempo real. Kapral et al.²¹ describieron la técnica del bloqueo de ganglio estrellado guiado por ultrasonografía en 1995, mientras que la técnica del bloqueo de los nervios intercostales fue descrita en el año 2004 por Eichenberger et al.²² En este estudio se utilizó un transductor de alta frecuencia que permitió el reconocimiento de estas estructuras y el adecuado posicionamiento de la aguja²³, hubo 13 bloqueos de ganglio estrellado y no se presentaron complicaciones. Igualmente, se realizaron 5 bloqueos intercostales sin reporte de neumotórax, aunque un episodio de hematoma en la musculatura paravertebral dorsal reportado 24 h después del bloqueo en una paciente anticoagulada hasta 5 días antes del procedimiento, quien recibió tratamiento médico, sin secuelas posteriores.

Los bloqueos intraarticulares tradicionalmente se realizan con técnicas «a ciegas», pero la ultrasonografía cada vez se usa con mayor frecuencia, y en general permite abordar cualquier articulación⁶. El 6% de nuestros bloqueos intraarticulares fueron del hombro y de la rodilla, con buenos resultados.

Debido a los pocos reportes de manejo del dolor crónico, las recomendaciones son de baja evidencia, excepto para el bloqueo del plexo celíaco¹, cuya técnica guiada por ultrasonografía fue descrita en el año 1983²⁴. Recientemente Cochrane publicó una revisión sistemática⁴ con 18 ensayos clínicos y 1.344 pacientes con dolor agudo donde se reportó una incidencia de complicaciones menores inferior al 10%, valor mayor al reportado por este estudio que incluyó un hematoma y 3 casos de caídas debido al bloqueo motor residual de miembro inferior luego de un bloqueo femoral. El riesgo de sufrir una caída luego del bloqueo del miembro inferior es alto²⁵: Murasik et al.²⁶ reportaron 2 casos de caídas después de bloqueos de nervio periférico.

Las limitaciones presentadas fueron el corto período de seguimiento y el posible sesgo de memoria de los pacientes al calificar retrospectivamente el dolor a las 48 h después del bloqueo.

Los datos aportan una valiosa información para los especialistas en el tema, ya que representan una gran variedad de bloqueos guiados por ultrasonografía realizados en una clínica de referencia para el manejo del dolor con resultados favorables y seguros. Los bloqueos excluidos también son relevantes y motivo de futuras investigaciones.

Conclusiones

El manejo intervencionista del dolor guiado por ultrasonografía es una opción de tratamiento indicado en pacientes con dolor agudo o crónico, no reemplaza la guía fluoroscópica, pero

provee beneficios como el menor costo, la ausencia de exposición a la radiación y presenta menores complicaciones, por lo que se convierte en una opción eficaz y segura.

Responsabilidades éticas

Protección de personas y animales. Los autores declaran que para esta investigación no se han realizado experimentos en seres humanos ni en animales.

Confidencialidad de los datos. Los autores declaran que han seguido los protocolos de su centro de trabajo sobre la publicación de datos de pacientes.

Derecho a la privacidad y consentimiento informado. Los autores han obtenido el consentimiento informado de los pacientes y/o sujetos referidos en el artículo. Este documento obra en poder del autor de correspondencia.

Financiación

Ninguna.

Conflicto de intereses

Los autores declaran no tener conflicto de intereses.

REFERENCIAS

- Gofeld M. Ultrasonography in pain medicine: A critical review. *Pain Pract.* 2008;8:226-40.
- Partownavid P. Ultrasound-guided peripheral nerve block. *Am J Ther.* 2009;16:304-12.
- Koscielniak-Nielsen ZJ. Ultrasound-guided peripheral nerve blocks: What are the benefits? *Acta Anaesthesiol Scand.* 2008;52:727-37.
- Walker KJ, McGrattan K, Aas-Eng K, Smith AF. Ultrasound guidance for peripheral nerve blockade. *The Cochrane Library.* 2011;Issue 3:1-64.
- Marhofer P, Willschke H, Kettner S. Current concepts and future trends in ultrasound-guided regional anesthesia. *Curr Opin Anaesthesiol.* 2010;23:632-6.
- Murray JM, Derbyshire S, Shields MO. Lower limb blocks. *Anaesthesia.* 2010;65 Suppl 1:57-66.
- Chan CW, Pen PWH. Suprascapular nerve block. A narrative review. *Reg Anesth Pain Med.* 2011;36:358-73.
- Arcila MA, Rivera RC, Campuzano D, Mejía MA, Martínez SM. Efficacy and safety of ultrasound-guided suprascapular nerve block in patients with chronic shoulder pain. *Rev Colomb Anestesiología.* 2013;41:104-8.
- Harmon D, Hearty C. Ultrasound-guided suprascapular nerve block technique. *Pain Physician.* 2007;10:743-6.
- Borglum J, Bartholdy A, Hautopp H, Krogsgaard MR, Jensen K. Ultrasound-guided continuous suprascapular nerve block for adhesive capsulitis: One case and a short topical review. *Acta Anaesthesiol Scand.* 2011;55:242-7.
- Akkaya T, Ersan O, Ozkan D, Sahiner Y, Akin M, Gumus H, et al. Saphenous nerve block is an effective regional

- technique for post-menisectomy pain. *Knee Surg Sport Traumatol Arthrosc.* 2008;16:855-8.
12. Horn JL, Pitsch T, Salinas F, Benninger B. Anatomic basis to the ultrasound-guided approach for saphenous nerve blockade. *Reg Anesth Pain Med.* 2009;34:486-9.
 13. Saranteas T, Anagnostis G, Paraskeuopoulos T, Koulalis D, Kokkalis Z, Nakou M, et al. Anatomy and clinical implications of the ultrasound guided subsartorial saphenous nerve block. *Reg Anesth Pain Med.* 2011;36:399-402.
 14. Manickam B, Perlas A, Duggan E, Brull R, Chan VW, Ramlogan R. Feasibility and efficacy of ultrasound-guided block of the saphenous nerve in the adductor canal. *Reg Anesth Pain Med.* 2009;34:578-80.
 15. Arcila MA, Rivera R, Mejia MA, Jaramillo S. Eficacia y seguridad del bloqueo del nervio safeno guiado por ultrasonido en pacientes con dolor crónico de rodilla. *Rev Colomb Anesthesiol.* 2014;42:166-71.
 16. Lundblad M, Kapral S, Marhofer P, Lonnqvist PA. Ultrasound-guided infrapatellar nerve block in human volunteers: Description of a novel technique. *Br J Anaesth.* 2006;97:710-4.
 17. Lund J, Jenstrup MT, Jaeger P, Sorensen AM, Dahl JB. Continuous adductor-canal-blockade for adjuvant postoperative analgesia after major knee surgery: Preliminary results. *Acta Anaesthesiol Scand.* 2011;55:14-9.
 18. Tsai PB, Karnwal A, Kakazu C, Tokhner V, Julka IS. Efficacy of an ultrasound-guided subsartorial approach to saphenous nerve block: A case series. *Can J Anaesth.* 2010;57:683-8.
 19. Willschke H, Marhofer P, Bosenberg A, Johnston S, Wanzel O, Cox SG, et al. Ultrasonography for ilioinguinal / iliohypogastric nerve blocks in children. *Br J Anaesth.* 2005;95:226-30.
 20. Suresh S, Patel A, Porfyrus S, Ryee MY. Ultrasound-guided serial ilioinguinal nerve blocks for management of chronic groin pain secondary to ilioinguinal neuralgia in adolescents. *Paediatr Anaesth.* 2008;18:775-8.
 21. Kapral S, Krafft P, Gosch M, Fleischmann D, Weinstabl C. Ultrasound imaging for stellate ganglion block direct visualization of puncture site and local anesthetic spread. A pilot study. *Reg Anesth.* 1995;20:323-8.
 22. Eichenberger U, Greher M, Curatolo M. Ultrasound in interventional pain management. *Tech Reg Anesth Pain Manag.* 2004;8:171-8.
 23. Narouze S. Ultrasonography in pain medicine: A sneak peak at the future. *Pain Pract.* 2008;8:223-5.
 24. Greiner L, Ulatowski L, Prohm P. Sonographically guided and intraoperative alcohol block of de celiac ganglia in conservatively uncontrollable cancer induced epigastric pain. *Ultraschall Med.* 1983;4:57-9.
 25. Fingerman M, Benonisb JG, Martin G. A practical guide to commonly performed ultrasound-guided peripheral-nerve blocks. *Curr Opin Anaesthesiol.* 2009;22:600-7.
 26. Muraskin SI, Conrad B, Zheng N, Morey TE, Enneking FK. Falls associated with lower-extremity nerve blocks: a pilot investigation of mechanisms. *Reg Anesth Pain Med.* 2007;32:67-72.