



# Revista Colombiana de Anestesiología

## Colombian Journal of Anesthesiology

www.revcolanest.com.co



REVISIÓN

### Revisión

## Utilidad de la ecografía en reanimación



Juan David Pérez-Coronado<sup>a,\*</sup> y Germán Andrés Franco-Gruntorad<sup>b</sup>

<sup>a</sup> Residente Anestesiología, Fundación Cardioinfantil, Bogotá D.C., Colombia

<sup>b</sup> Anestesiólogo Cardiovascular, Fundación Cardioinfantil, Bogotá D.C., Colombia

#### INFORMACIÓN DEL ARTÍCULO

##### Historia del artículo:

Recibido el 10 de septiembre de 2014

Aceptado el 2 de marzo de 2015

On-line el 7 de junio de 2015

##### Palabras clave:

Ultrasonido

Resucitación cardiopulmonar

Taponamiento cardíaco

Volumen sistólico

Disfunción ventricular derecha

#### R E S U M E N

La ecografía se ha convertido en una herramienta diagnóstica y terapéutica en situaciones críticas. Este artículo revisa la evolución de la ecografía en eventos críticos y su impacto a través de la disminución de morbilidad y mortalidad en trauma abdominal y torácico, en el reconocimiento de causas reversibles en actividad eléctrica sin pulso, en la toma de decisiones en falla ventilatoria aguda, en predicción de supervivencia y en la disminución de complicaciones en procedimientos invasivos. Se revisa cómo la ecografía realizada por no expertos con mínimo entrenamiento enfocado al reconocimiento de situaciones específicas tiene una adecuada correlación con el experto. Se revisan algunos protocolos de ecografía en reanimación descritos en la literatura y se hace una descripción de las variables más relevantes en situaciones críticas como la función ventricular izquierda, respuesta a volumen, taponamiento cardíaco, dilatación del ventrículo derecho y la evaluación pulmonar.

© 2015 Sociedad Colombiana de Anestesiología y Reanimación. Publicado por Elsevier España, S.L.U. Este es un artículo Open Access bajo la licencia CC BY-NC-ND (<http://creativecommons.org/licenses/by-nc-nd/4.0/>).

#### Utility of ultrasound in resuscitation

#### A B S T R A C T

Ultrasound has become a diagnostic and therapeutic tool for critical situations. This article reviews the development of ultrasound with respect to critical events and its impact on reducing morbidity and mortality from abdominal and chest trauma, on the recognition of reversible causes of pulseless electrical activity, on decision-making in acute respiratory failure, and on predicting survival and reducing complications associated with invasive procedures. We revised how ultrasounds performed by non-experts with a minimum of training and focused on recognizing specific situations have a good degree of correlation with expert

##### Keywords:

Ultrasonics

Cardiopulmonary resuscitation

Cardiac tamponade

Stroke volume

Ventricular dysfunction, right

\* Autor para correspondencia: Calle 163a Número 13B - 60. Segundo Piso Torre A. Fundación Cardioinfantil Instituto de Cardiología. Bogotá, Colombia.

Correo electrónico: [perezjuand@hotmail.com](mailto:perezjuand@hotmail.com) (J.D. Pérez-Coronado).

<http://dx.doi.org/10.1016/j.rca.2015.03.011>

0120-3347/© 2015 Sociedad Colombiana de Anestesiología y Reanimación. Publicado por Elsevier España, S.L.U. Este es un artículo Open Access bajo la licencia CC BY-NC-ND (<http://creativecommons.org/licenses/by-nc-nd/4.0/>).

conducted ultrasounds. Some protocols of ultrasound in resuscitation described in the literature are reviewed and a description is made of the most relevant variables in critical situations, including left ventricular function, volume responsiveness, cardiac tamponade, right ventricular dilatation, and pulmonary evaluation.

© 2015 Sociedad Colombiana de Anestesiología y Reanimación. Published by Elsevier España, S.L.U. This is an open access article under the CC BY-NC-ND license (<http://creativecommons.org/licenses/by-nc-nd/4.0/>).

## Introducción

La ecografía se ha convertido en una de las herramientas diagnósticas y terapéuticas más útiles en nuestro tiempo, cuando deja de ser exclusivo de los radiólogos para ser utilizado por los departamentos de emergencias y unidades de cuidados intensivos, llegando al quirófano donde actualmente es una herramienta para el cuidado perioperatorio, anestesia regional y accesos vasculares.

En los años 70 la ecocardiografía en la unidad de cuidados intensivos se limitaba a evaluar el volumen sistólico y el gasto cardíaco<sup>1</sup> y rápidamente evolucionó entre los años 80 y 90 hacia la identificación de eventos agudos como taponamiento cardíaco<sup>2</sup>, complicaciones del infarto miocárdico<sup>3</sup>, valoraciones hemodinámicas en hipotensión<sup>4</sup>, sepsis<sup>5</sup> y detección de aneurismas aórticos rotos<sup>6</sup>.

En trauma, el uso de la ecografía se inició en 1980 en Europa y Japón<sup>7</sup>, y en 1992 en EE. UU. para detectar hemoperitoneo en trauma abdominal cerrado<sup>8</sup>. Rozycki et al. demostraron la eficacia de la ecografía para la detección de derrame pericárdico y líquido intraperitoneal con un 81% de sensibilidad y un 99% de especificidad, describiendo el acrónimo «FAST» (Focused Abdominal Sonography for Trauma) para la evaluación del trauma abdominal<sup>9</sup>. En 1997 un consenso internacional cambia la A de «Abdominal» por la A «Assessment» y se incluye en el ATLS<sup>10</sup>. Adicionalmente aparecen una gran cantidad de estudios sobre la utilidad de la ecografía en otros escenarios como neumotórax<sup>11</sup>, hemotórax<sup>12</sup>, falla ventilatoria<sup>13</sup>, embolismo pulmonar<sup>14</sup> y accesos vasculares<sup>15</sup>.

Gracias a estas descripciones, se publican múltiples algoritmos para utilización de la ecografía en reanimación (Focus Assessed Transthoracic Echocardiographic [FATE], CAUSE, Rapid Ultrasound in Shock [RUSH]), y en 2004 el American College of Emergency Physicians considera que la ecografía a la cabecera del paciente debe ser integrada a su práctica rutinaria. En 2010 las guías de la American Heart Association para soporte vital avanzado, recomiendan la ecocardiografía para diagnosticar causas tratables de un paro cardíaco no desfibrilable y para orientar el tratamiento<sup>16</sup>.

## ¿Cómo ha impactado la ecografía en la reanimación?

Su impacto se ha dado a través de la disminución de morbimortalidad en trauma, el reconocimiento de causas potencialmente reversibles en paro cardíaco no desfibrilable y choque, en la predicción de supervivencia, en la toma de

decisiones en falla ventilatoria aguda y en la disminución de complicaciones en procedimientos invasivos.

### Trauma

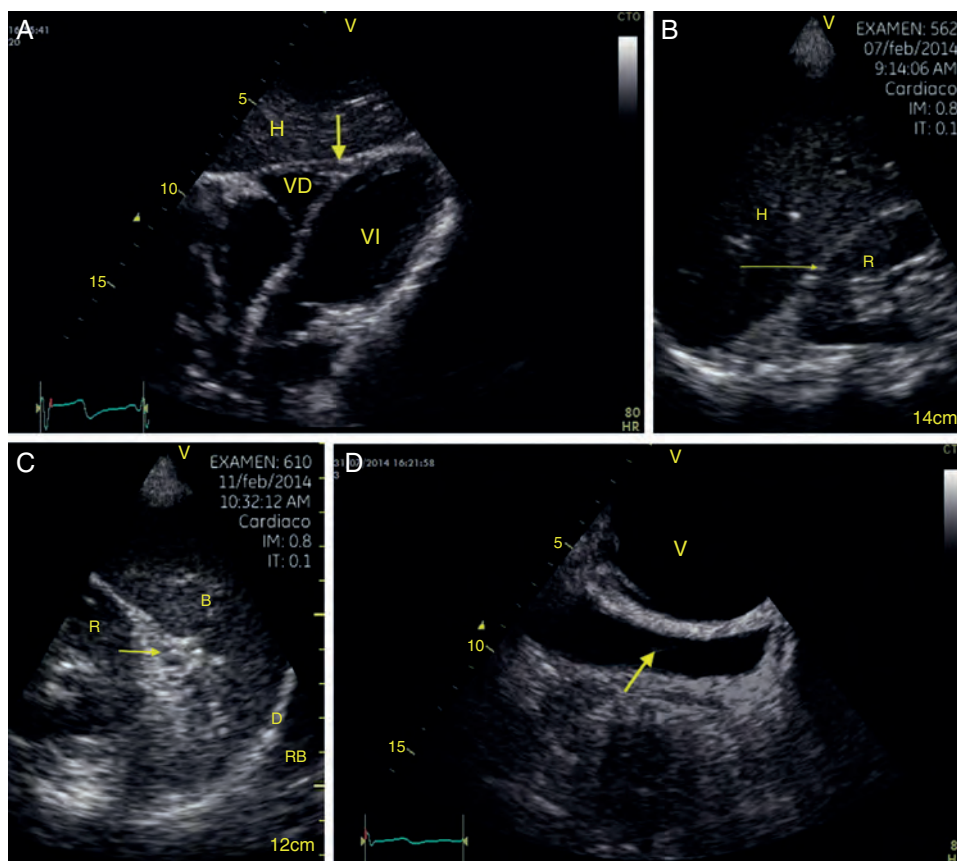
El FAST consiste en la valoración de 4 puntos (pericárdico, perihepático, periesplénico y pélvico (fig. 1) para detectar imágenes hipocóicas relacionadas con líquido libre pericárdico e intraabdominal de hasta 100 ml (fig. 2) con una sensibilidad del 50-88%, y su aplicación ha logrado disminuir la mortalidad del trauma cardíaco y abdominal<sup>17</sup>. Su extensión al tórax (EFAST) para detección de neumotórax y hemotórax ha sido muy importante<sup>18</sup>, en primer lugar porque es más sensible que la radiografía para el diagnóstico del neumotórax (48 vs. 20%)<sup>17</sup>, una dolencia que se calcula oculta en el 5% de todos los traumas<sup>19</sup> y hasta en un 55% en traumas severos<sup>20</sup>. En segundo lugar, la ecografía detecta volúmenes de líquido de 20 ml comparados con los 200 ml de la radiografía<sup>21</sup>, teniendo una sensibilidad y especificidad superior para la detección del hemotórax<sup>22</sup>.

### Paro cardíaco y choque

La supervivencia en actividad eléctrica sin pulso (AESP) y asistolia es mucho menor que la de los otros ritmos de paro y probablemente se deba a que depende de la correcta identificación y rápido tratamiento de las causas subyacentes<sup>16</sup>. De estas causas, solo la hipoxemia, la hipotermia e hipo/hiperpotasemia son diagnosticadas fácilmente<sup>23</sup>. Además, solo el 45% de los médicos diagnostican correctamente la ausencia de pulso en un paro cardíaco sin diferenciar entre una AESP y una pseudo-AESP, pudiendo no dar un tratamiento a una causa reversible<sup>23</sup>.

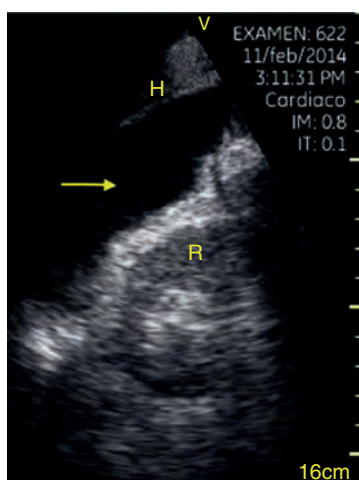En choque, la morbimortalidad también depende de la duración y el tratamiento rápido de la causa, sin embargo, la diferenciación clínica entre choque hipovolémico, distributivo, cardiogénico u obstructivo no siempre puede realizarse correctamente<sup>24</sup>, pues el examen físico solo detecta el 57% de las anomalías cardíacas<sup>25</sup>.

La ecografía tiene un papel importante en estos escenarios de paro cardíaco no desfibrilable y choque, pues permite excluir rápidamente causas potencialmente reversibles como choque cardiogénico, hipovolemia, taponamiento cardíaco, neumotórax y hemotórax<sup>23-25</sup>. Además, aumenta la exactitud del examen físico cardíaco del 60% al 90% en derrame pericárdico, función ventricular izquierda y cardiomegalia<sup>26</sup>, y ayuda a diferenciar una pseudo-AESP de una verdadera para cambiar la conducta hasta en el 78% de los casos<sup>27</sup>.



**Figura 1** – Visión de las 4 P del FAST. A) Pericárdico en ventana subxifoidea 4 cámaras. Observe que no hay líquido entre H, la hoja anterior del pericardio (flecha) y el VD. B) Perihepático en cuadrante superior derecho del abdomen. Observe el espacio de Morrison (flecha) entre H y R ausente de líquido. C) Periesplénico en cuadrante superior izquierdo del abdomen. Observe la ausencia de líquido (flecha) entre B y R. También observe el reflejo normal del bazo por encima del diafragma (RB). D) Pélvico. Observe la imagen hipocóica más anterior correspondiente a la vejiga y líquido libre más posterior (flecha). B: bazo; D: diafragma; H: hígado; R: riñón; VD: ventrículo derecho; V: vejiga; VI: ventrículo izquierdo.

Fuente: autores.



**Figura 2** – Cuadrante superior derecho del FAST. Observe la imagen hipocóica (flecha) que separa el riñón (R) del hígado (H) compatible con líquido libre intraabdominal.

Fuente: autores.

### Predicción de supervivencia

La ecografía se ha mostrado como herramienta para detener la reanimación, pues cuando no se evidencia contractilidad miocárdica la probabilidad de tener retorno a la circulación espontánea es del 3% en AESP<sup>28</sup> y la probabilidad de supervivencia es del 2% en trauma<sup>29</sup>.

### Falla ventilatoria aguda

La adecuada toma de decisiones en este escenario se documentó en 2008 con el protocolo BLUE, un estudio observacional que evalúa criterios como deslizamiento pleural, consolidación y la presencia de líneas A o B en 3 zonas del tórax llamadas: zona 1 (anterior), zona 2 (lateral) y zona 3 (posterolateral), cada una dividida en mitades para un total de 6 áreas de investigación. Tomando como base estos hallazgos se establecieron 6 perfiles (A, A', B, B', AB, C), lo que comparado con el diagnóstico final tiene una sensibilidad y especificidad mayor al 80% y al 90% respectivamente para detectar EPOC, asma, neumotórax, edema pulmonar, neumonía y tromboembolismo pulmonar<sup>30</sup>.

Adicionalmente, la ecografía tiene una alta concordancia con la radiografía en varias enfermedades pulmonares agudas (derrames, consolidación, edema) y tiene un tiempo de realización mucho menor<sup>31</sup>.

#### Procedimientos invasivos

En la colocación de catéter venoso central disminuye las complicaciones mecánicas y el tiempo de colocación especialmente en yugular interno<sup>32</sup>. Además, determina la adecuada ubicación de la punta del catéter venoso central con una sensibilidad del 70% y una especificidad del 100% con la prueba de solución salina<sup>33</sup>. Para toracentesis, la ecografía aumenta probabilidad de éxito y reduce el riesgo de punción de órganos<sup>34</sup>. Para pericardiocentesis, la incidencia de complicaciones se disminuye de un 50% a un 4,7%<sup>35</sup>.

### ¿Qué necesita un no experto para entrenarse y qué tan confiable es?

La Sociedad Americana de Ecocardiografía (ASE) determina que el uso principal de la ecografía portátil es extender la exactitud del examen físico y debe ser guiado por objetivos. Para esto se requiere mínimo un nivel básico de formación que incluye la realización de 75 exámenes y la interpretación de 150<sup>36</sup>.

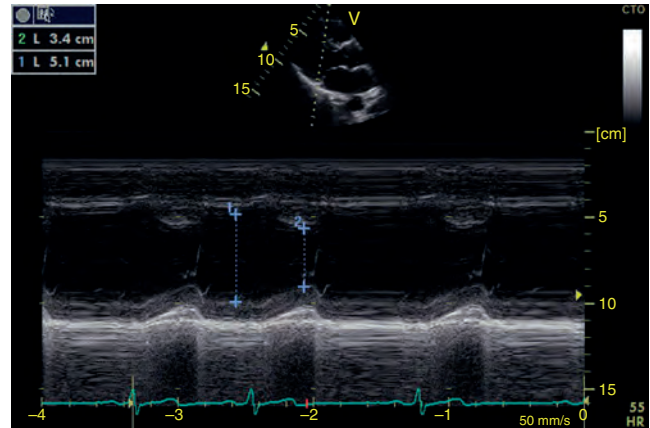
El Council of Emergency Medicine Residency Directors recomienda que los programas de entrenamiento en Emergencias tengan dedicación de 2 semanas/80 h, 150 valoraciones en situaciones críticas, incluyendo 40 exámenes FAST, 30 de trombosis venosa profunda (TVP) y 10 de procedimientos<sup>37</sup>.

Los programas de cuidado intensivo recomiendan la formación en conceptos generales que incluyan pleura, tórax, vascular y abdomen, además de ecocardiografía básica para reconocer volemia, función biventricular, taponamiento cardíaco, e insuficiencia valvular aguda severa<sup>38</sup>. Se recomiendan 10 h de entrenamiento teórico en cada módulo y 30 ecocardiogramas transtorácicos<sup>39</sup>.

Varios estudios han mostrado la correlación de personal no experto con experto en situaciones específicas. Niendorff et al.<sup>40</sup> evaluaron a residentes que recibieron entrenamiento en ventana subcostal para reconocer taponamiento cardíaco, embolismo pulmonar, hipovolemia y disminución de la contractilidad con una concordancia del 80% en escenarios de AESP en 7 min. Otro estudio realizado en residentes con 100 casos de entrenamiento encontró una correlación fuerte en la evaluación de la función ventricular izquierda, derrame pleural y pericárdico y moderada para cuantificar vena cava e insuficiencia valvular en 6 min<sup>41</sup>.

### ¿Cómo realizar una evaluación con ecografía en reanimación?

Existen muchos protocolos descritos en la literatura que incluyen ecocardiografía, EFAST, pulmón, aorta, cava, TVP y embarazo ectópico, entre otros. Por ejemplo, el consenso del American College of Emergency Physicians sobre ecocardiograma a la cabecera del paciente se enfoca en derrame



**Figura 3 – Ventana paraesternal eje largo en modo M. Fracción de acortamiento =  $[(DM - Dm)/DM] \times 100$ . Valor normal > 25%. DM: diámetro mayor (línea azul 1), Dm: diámetro menor (línea azul 2).**

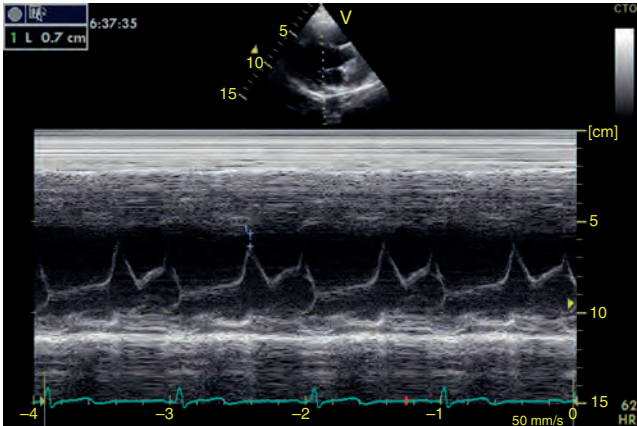
Fuente: autores.

pericárdico, función sistólica, crecimiento ventricular derecho, volumen intravascular y confirmación de marcapasos transvenoso<sup>42</sup>. El protocolo FATE centra su evaluación en el derrame pericárdico, el grosor y dimensiones de las cámaras cardíacas, la contractilidad y la pleura<sup>43</sup>. El protocolo RUSH establece un enfoque para diferenciar entre choque hipovolémico, cardiogénico, distributivo y obstructivo basado en 3 variables: 1. La bomba (derrame pericárdico, contractilidad ventricular izquierda y dilatación del ventrículo derecho [VD]); 2. El tanque (cava inferior para hipovolemia, EFAST o edema pulmonar para evaluar fugas y neumotórax para compresión); y 3. La tubería (aneurisma aórtico y TVP)<sup>24</sup>.

De estas variables debemos escoger las más relevantes para la evaluación de eventos críticos en salas de cirugía como choque de etiología no clara, paro cardiorrespiratorio con ritmo no desfibrilable e hipoxemia. La evaluación debe ser organizada y dirigida según la situación clínica e incluir: función ventricular izquierda para descartar disfunción miocárdica; respuesta a volumen para evaluar hipovolemia; derrame pericárdico para taponamiento cardíaco; dilatación del VD para embolismo pulmonar; y ecografía pulmonar para descartar neumotórax, hemotórax y edema pulmonar.

#### Función sistólica ventricular izquierda

La contractilidad puede evaluarse cualitativamente y de manera rápida con el engrosamiento del endocardio para diferenciar entre normal y disfunción severa. Esta aproximación nos sirve para determinar un choque cardiogénico y guiarnos en el uso de inotrópicos/vasopresores o líquidos intravenosos<sup>44</sup>. La evaluación cuantitativa estándar es el cálculo de la fracción de eyección por método de Simpson, sin embargo, este requiere 2 planos (apical 4 cámaras y 2 cámaras) y un cálculo avanzado del que no siempre se dispone en estos escenarios<sup>45</sup>. El modo M (movimiento en el tiempo) es un método más sencillo utilizado en el protocolo FATE y permite calcular la fracción de acortamiento (normal: > 25%) (fig. 3) y la aproximación de la valva anterior mitral al

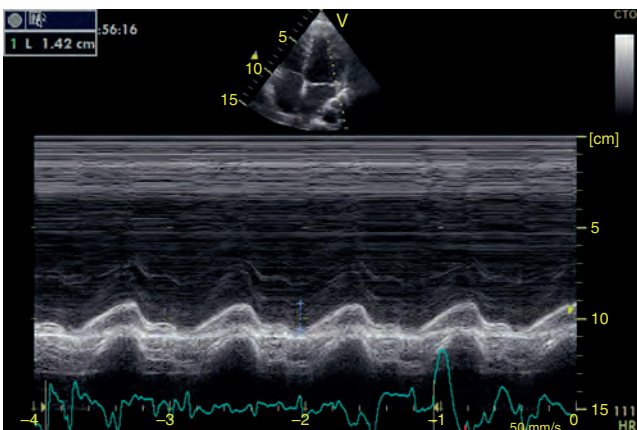


**Figura 4** – Ventana paraesternal eje largo en modo M. Distancia entre valva anterior mitral al septum interventricular (línea azul de 0,7 cm). Valor normal < 1 cm. Fuente: autores.

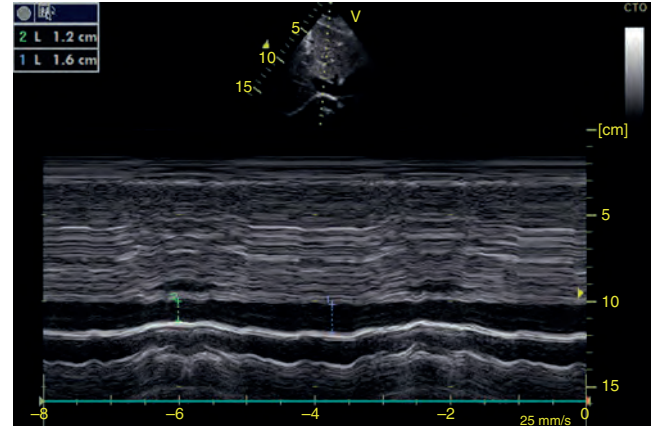
septum interventricular (normal: < 1 cm) en el eje largo paraesternal (fig. 4)<sup>43</sup>. Debe considerarse que este método no es apropiado en alteraciones de la contractilidad segmentaria<sup>45</sup>. El modo M también evalúa la función sistólica con la excursión sistólica del anillo mitral (MAPSE) en apical 4 cámaras (normal: > 15 mm) (fig. 5)<sup>43</sup>. Otro método es el cálculo del volumen sistólico (normal: 45 ± 13 ml) con el modo Doppler a través de la fórmula  $\text{Pi} \times \text{R}^2 \times \text{VTI}$  (integral tiempo velocidad) del tracto de salida del ventrículo izquierdo (LVOT) donde R es el radio del LVOT. El VTI también es indicativo de la función sistólica donde 18-20 cm es normal y menor de 12 cm es considerado como choque<sup>45</sup>.

#### Volemia

La obliteración sistólica del ventrículo izquierdo (signo del beso de los músculos papilares) puede relacionarse con hipovolemia, aunque otros parámetros han mostrado mejor

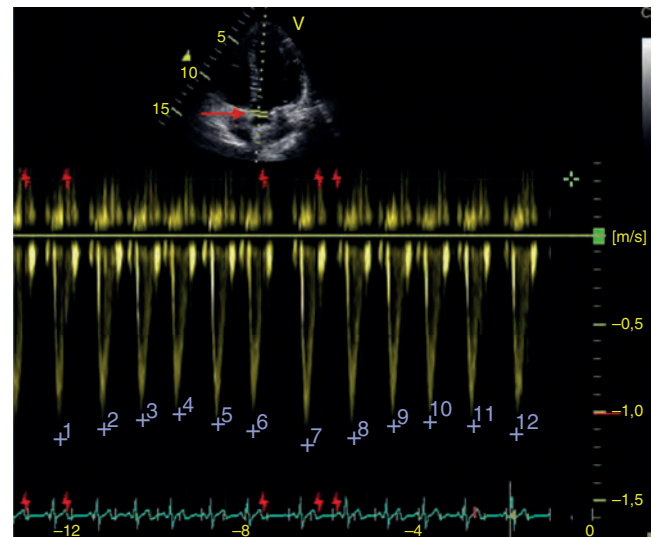


**Figura 5** – Ventana apical 4 cámaras en modo M. Excursión sistólica del anillo mitral o MAPSE (línea azul de 1,42 cm). Valor normal > 1 cm. Fuente: autores.

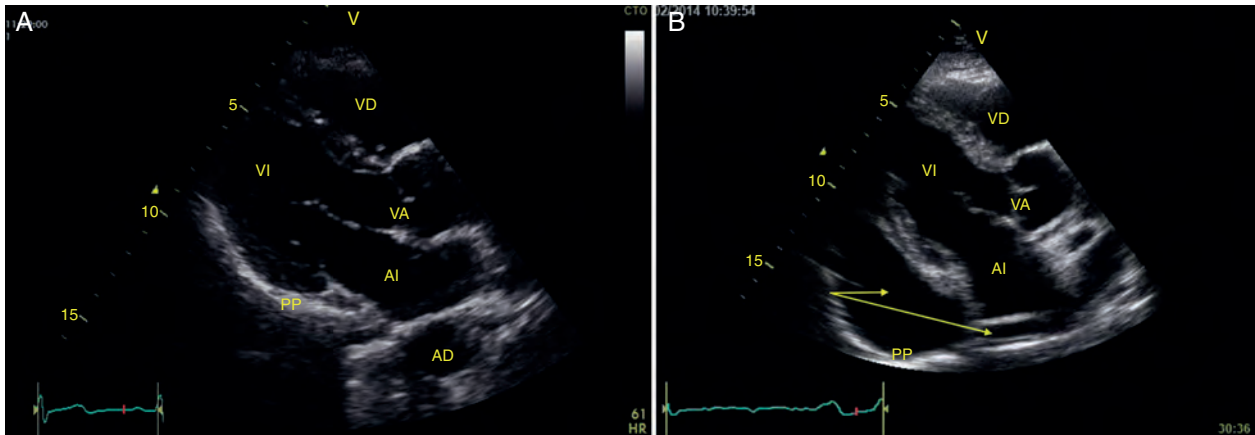


**Figura 6** – Ventana subxifoidea vena cava inferior en modo M. Índice cava inferior =  $(\text{DM} - \text{Dm}/\text{DM}) \times 100$ . En ventilación mecánica un valor > 15% se considera respondedor a volumen. En ventilación espontánea un valor > 50% con diámetro < 2,1 cm se correlaciona con PVC < 5 cm H<sub>2</sub>O. Si es < 50% con diámetro > 2,1 cm con PVC > 10 cm H<sub>2</sub>O. Si tiene diámetro < 2,1 cm con < 50% o diámetro > 2,1 cm con > 50% se correlaciona con PVC entre 5-10 cm H<sub>2</sub>O. DM: diámetro mayor (línea azul); Dm: diámetro menor (línea verde); PVC: presión venosa central. Fuente: autores.

predicción de respuesta al volumen como los cambios respiratorios en el diámetro de la vena cava (índice vena cava, IVC) (fig. 6) y en la velocidad máxima del volumen sistólico. En pacientes con ventilación mecánica invasiva, un IVC inferior > 15%<sup>46</sup> y un IVC superior > 36% se considera respondedor a volumen<sup>47</sup>. En ventilación espontánea no se ha logrado una adecuada correlación con la respuesta al volumen<sup>48</sup> pero sí



**Figura 7** – Ventana apical 5 cámaras. Doppler pulsado en el tracto de salida del ventrículo izquierdo o LVOT (flecha roja). Variabilidad de la velocidad máxima del volumen sistólico en el LVOT (números azules) > 12% se relaciona con respuesta a volumen. Fuente: autores.



**Figura 8** – Ventana paraesternal eje largo. A) Normal. B) Derrame pericárdico severo (flechas). AD: aorta torácica descendente; AI: aurícula izquierda; PP: pericardio posterior; VA: válvula aórtica; VD: ventrículo derecho; VI: ventrículo izquierdo.

Fuente: autores.

con los valores de presión venosa central (PVC); así un IVC inferior > 50% con diámetro < 2,1 cm se correlaciona con PVC < 5 cm H<sub>2</sub>O; si es < 50% con diámetro > 2,1 cm con PVC > 10 cm H<sub>2</sub>O; y si no cumple ninguno, con PVC 5-10 cm H<sub>2</sub>O<sup>49</sup>.

Los cambios respiratorios en la velocidad máxima del volumen sistólico en el LVOT deben ser mayores al 12% para responder a volumen (fig. 7)<sup>50</sup>.

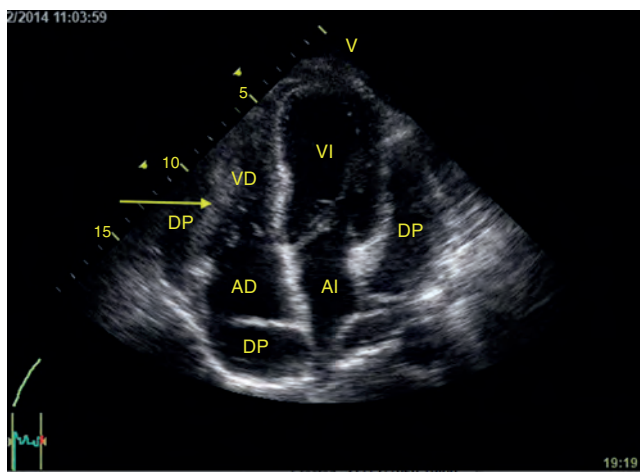
#### Taponamiento cardíaco

El derrame pericárdico se identifica como una imagen hipoeoica entre las hojas pericárdicas hiperecoicas (fig. 8) y luego se determina si contribuye a la inestabilidad del paciente. Como el taponamiento cardíaco se produce cuando la presión dentro

del pericardio impide el llenado durante la fase de relajación, se debe buscar el colapso diastólico inicialmente en las cavidades derechas por ser las de menor presión (fig. 9)<sup>24,51</sup>. El espectro de presentación del taponamiento puede ir desde una desviación hacia dentro de la aurícula o ventrículo hasta una completa compresión de la cámara en diástole<sup>51</sup>. Adicionalmente, se puede observar una cava inferior distendida como parte del diagnóstico<sup>24</sup>.

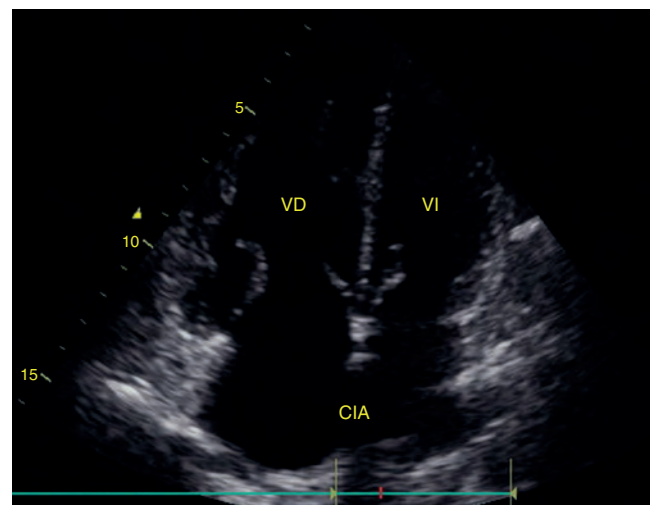
#### Ventrículo derecho

Cualquier condición que aumente súbitamente la resistencia vascular pulmonar puede resultar en la dilatación aguda del VD. La principal causa de esta condición es el embolismo



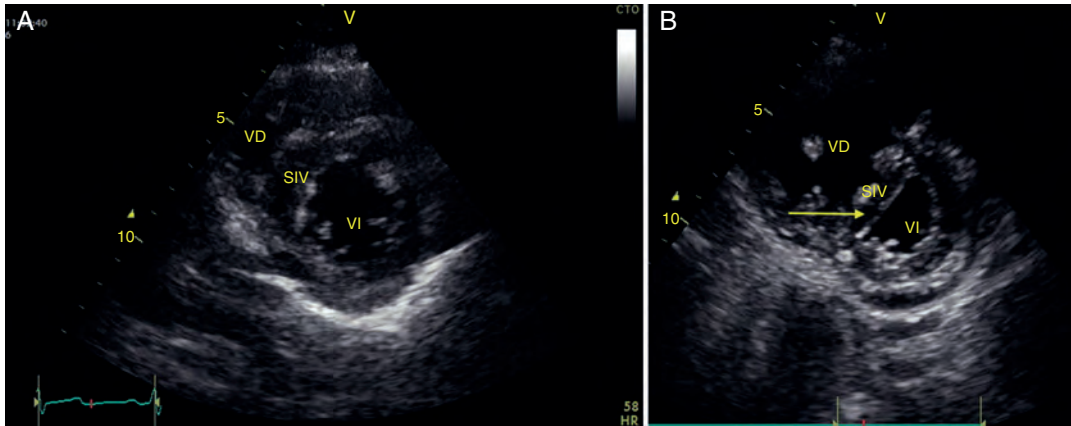
**Figura 9** – Ventana apical 4 cámaras mostrando taponamiento cardíaco. Observe el derrame pericárdico severo y la compresión sobre las cámaras derechas (flechas). AD: aurícula derecha; AI: aurícula izquierda; DP: derrame pericárdico; VD: ventrículo derecho; VI: ventrículo izquierdo.

Fuente: autores.



**Figura 10** – Ventana apical 4 cámaras. La relación del VD con el VI no debe ser > 66%. Note cómo el VD es más grande que el VI. CIA: comunicación interauricular; VD: ventrículo derecho; VI: ventrículo izquierdo.

Fuente: autores.

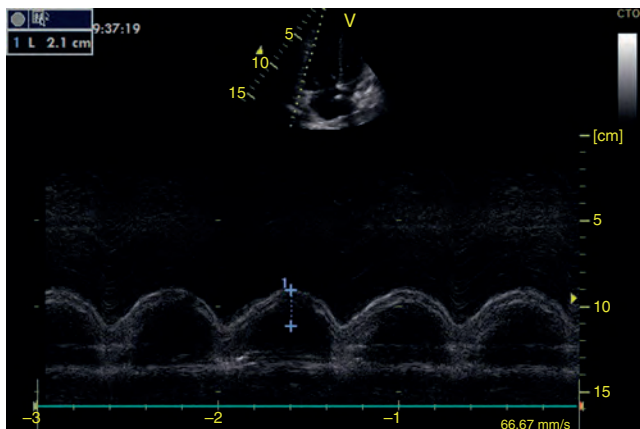


**Figura 11** – A) Ventana paraesternal eje corto. Observe la relación normal entre el VD y el VI. B) Aplanamiento del SIV (flecha) durante la sístole o movimiento paradójico, hace que el VI tome forma de D y es indicativo de sobrecarga de presión. Observe también el aumento de tamaño del VD respecto al VI. SIV: septum interventricular; VD: ventrículo derecho; VI: ventrículo izquierdo.

Fuente: autores.

pulmonar<sup>24</sup>. Este evento puede observarse con deformación y dilatación del VD cuya relación normal con el ventrículo izquierdo es del 66% y se observa mejor en 4 cámaras apical o paraesternal eje corto (fig. 10)<sup>49</sup>. Otro signo indicativo de aumento de la presión en el VD es el movimiento paradójico del septum interventricular (fig. 11)<sup>24</sup>. Algunos han reportado una sensibilidad y especificidad de la ecografía para detectar embolismo pulmonar del 55% y del 69% respectivamente<sup>52</sup> mientras que en el protocolo BLUE un examen pulmonar normal con evidencia de TVP indica TEP con sensibilidad del 81% y especificidad del 99%<sup>28</sup>.

La función ventricular derecha también se puede valorar en modo M en la ventana apical 4 cámaras con la excursión sistólica del anillo tricuspídeo (TAPSE) que debe ser > 15 mm (fig. 12)<sup>49</sup>. El cambio de área fraccional (área fin diástole-área fin sístole/área fin diástole × 100) > 35% es indicativo de función sistólica normal<sup>49</sup>.



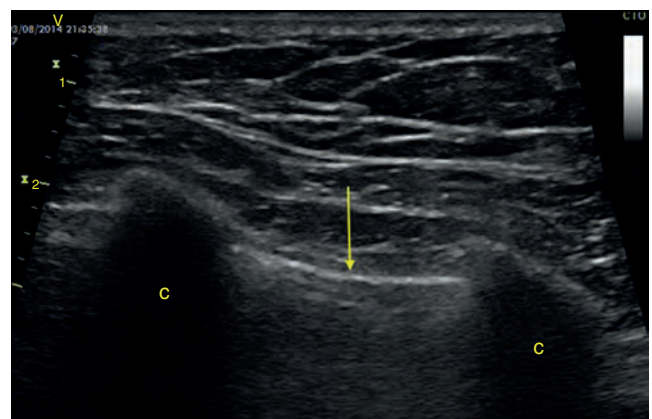
**Figura 12** – Ventana apical 4 cámaras en modo M. Excursión sistólica del anillo tricuspídeo o TAPSE (línea azul). Valor normal > 1,5 cm.

Fuente: autores.

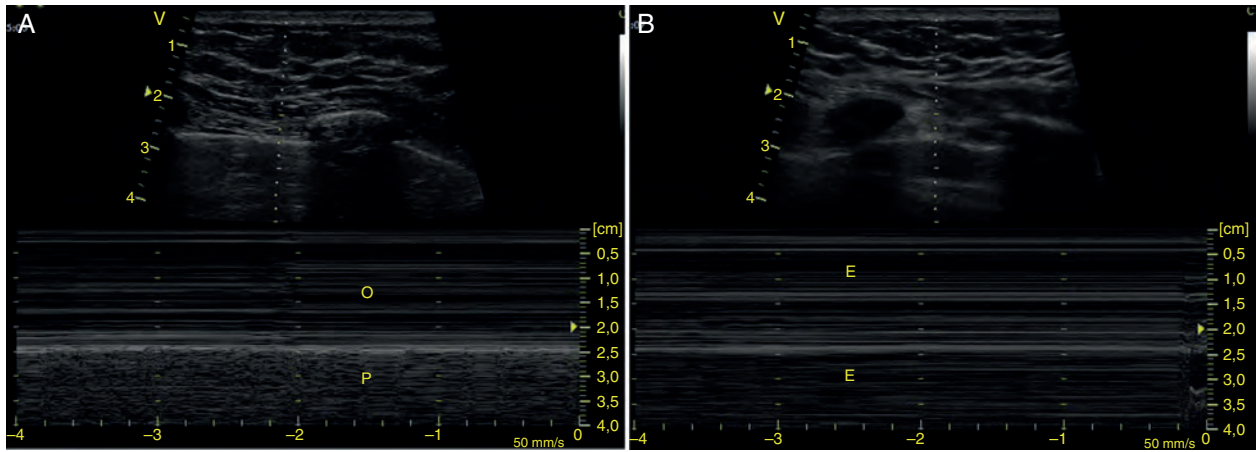
### Pulmón

Para descartar neumotórax, edema pulmonar, consolidación y derrame pleural en el paciente con hipoxemia o choque, debemos buscar el deslizamiento pleural y las líneas A o B en los 6 cuadrantes descritos en el protocolo BLUE así como los signos de derrame pleural<sup>28</sup>.

Para determinar neumotórax, con el paciente en supino y entre el 3-5 espacio intercostal anterior, se ubica la línea pleural (línea hiperecogénica entre las costillas) y el movimiento de sus 2 hojas (deslizamiento pleural) debe estar ausente<sup>24</sup>. El deslizamiento también se puede observar en modo M como el signo de la playa (figs. 13 y 14). Además, se deben buscar las líneas A, que representan artefactos horizontales y son el reflejo de la interfase tejido/aire que causa reverberación entre el transductor y el pulmón. Es clave que las líneas A estén acompañadas de ausencia de deslizamiento (perfil A') para

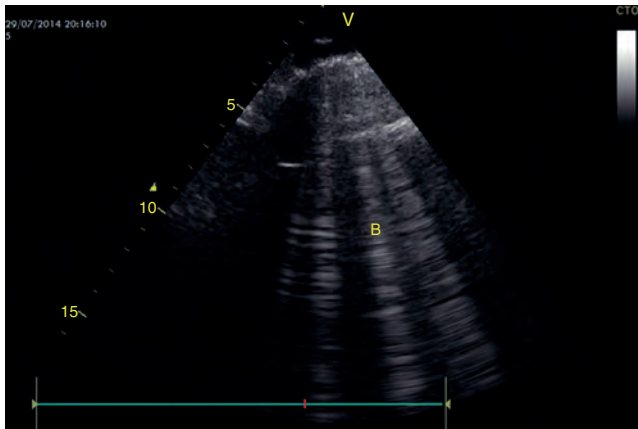


**Figura 13** – Zona 1 pulmonar (anterior) en 3-5 espacio intercostal. Se ubica la pleura como una línea hiperecogénica (flecha) entre las costillas (C) que son hipocóicas. Fuente: autores.



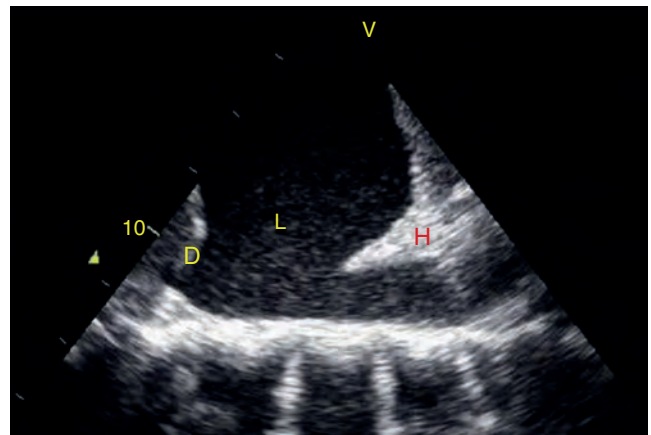
**Figura 14** – A) Deslizamiento pleural observado en modo M como el signo de la playa, la pared torácica que está sin movimiento representa las olas (O) y el deslizamiento pleural representa la playa (P). B) Modo M con signo de estratosfera, representa todas las estructuras sin movimiento (E).

Fuente: autores.



**Figura 15** – El síndrome intersticial está caracterizado por presencia de deslizamiento pleural y artefactos B. Observe la presencia de más de 3 líneas verticales (B) que inician en la pleura hasta el fondo de la pantalla relacionado con edema pulmonar.

Fuente: autores.



**Figura 16** – Cuadrante superior izquierdo del EFAST. Observe en el espacio supradiafrágico una zona hipoecoica indicativa de líquido (L) y la hepatización del pulmón dándole apariencia de órgano sólido (H). D: Diafragma.

Fuente: autores.

el diagnóstico de neumotórax, porque estas líneas se pueden encontrar en paciente con EPOC, asma o sanos (perfil A)<sup>28,53,54</sup>.

Para establecer el edema pulmonar, se deben buscar las líneas B que son artefactos verticales de reverberación dentro del pulmón que inician en la pleura hasta el fondo de la pantalla sin desvanecerse y se mueven con el deslizamiento pleural. Estas líneas B con deslizamiento pleural forman el síndrome intersticial (perfil B) y se asocia con aumento del agua intersticial (fig. 15)<sup>28,53,54</sup>. Sin deslizamiento pleural, las líneas B se asocian con neumonía, atelectasia o contusión pulmonar (perfil B')<sup>28,53,54</sup>.

El derrame pleural se debe buscar en los cuadrantes periesplénico y perihepático del EFAST desplazándose 2 espacios intercostales hacia cefálico para ubicar el diafragma<sup>24</sup>. Normalmente hacia cefálico del diafragma hay un reflejo del bazo o hígado (fig. 1C) mientras que ante la presencia de derrame

pleural se observa una imagen hipoecoica y se comprime el pulmón dándole la apariencia de órgano sólido (hepatización del pulmón) (fig. 16)<sup>24</sup>.

## Conclusión

La ecografía es una herramienta importante para el diagnóstico y manejo de eventos críticos, disminución de morbimortalidad y predicción de supervivencia en trauma y AESP, disminución de complicaciones de procedimientos invasivos y mejora de toma de decisiones en paro cardíaco y falla ventilatoria aguda. La ecografía realizada por no expertos con un mínimo entrenamiento enfocado al reconocimiento de situaciones específicas tiene una adecuada correlación



con el experto. Las variables de evaluación con ecografía más relevantes en situaciones críticas en salas de cirugía son la función ventricular izquierda, respuesta al volumen, dilatación ventricular derecha, taponamiento cardíaco y la evaluación pulmonar.

## Financiamiento

No existen fuentes de financiación

## Conflicto de intereses

No hay conflicto de intereses

## REFERENCIAS

- Shors C. Cardiac function determined by echocardiogram. *Crit Care Med.* 1975;3:5-7.
- Armstrong WF, Schilt BF, Helper DJ, Dillo JC, Feigenbaum H. Diastolic collapse of the right ventricle with cardiac tamponade: An echocardiographic study. *Circulation.* 1982;65:1491-6.
- Horowitz RS, Morganroth J, Parrotto C, Chen CC, Soffer J, Pauletto FJ. Immediate diagnosis of acute myocardial infarction by two dimensional echocardiography. *Circulation.* 1982;65:323-9.
- Reichert CLA, Visser CA, Koolen JJ, vd Brink RB, van Wezel HB, Meyne NG, et al. Transesophageal echocardiography in hypotensive patients after cardiac operations. Comparison with hemodynamic parameters. *J Thorac Cardiovasc Surg.* 1992;104:321-6.
- Vieillard-Baron A, Prin S, Chergui K, Dubourg O, Jardin F. Hemodynamic instability in sepsis: Bedside assessment by Doppler echocardiography. *Am J Respir Crit Care Med.* 2003;168:1270-6.
- Vignon P, Guéret P, Vedrinne JM, Lagrange P, Cornu E, Abrieu O, et al. Role of transesophageal echocardiography in the diagnosis and management of traumatic aortic disruption. *Circulation.* 1995;92:2959-68.
- Gruessner R, Mentges B, Düber C, Rückert K, Rothmund M. Sonography versus peritoneal lavage in blunt abdominal trauma. *J Trauma.* 1989;29:242-4.
- Tso P, Rodriguez A, Cooper C, Militello P, Mirvis S, Badellino MM, et al. Sonography in blunt abdominal trauma: A preliminary progress report. *J Trauma.* 1992;33:39-44.
- Rozycki GS, Ochsner MG, Schmidt JA, Frankel HL, Davis TP, Wang D, et al. A prospective study of surgeon performed ultrasound as the primary adjuvant modality for injured patient assessment. *J Trauma.* 1995;39:492-8.
- Scalea TM, Rodriguez A, Chiu WC, Breneman FD, Fallon WF Jr, Kato K, et al. Focused assessment with sonography for trauma (FAST): Results from an international consensus conference. *J Trauma.* 1999;46:466-72.
- Dulchavsky SA, Schawarz KL, Kirkpatrick AW, Billica RD, Williams DR, Diebel LN, et al. Prospective evaluation of thoracic ultrasound in the detection of pneumothorax. *J Trauma.* 2001;50:201-5.
- Sisley AC, Rozycki GS, Ballard RB, Namias N, Salomone JP, Feliciano DV. Rapid detection of traumatic effusion using surgeon performed ultrasonography. *J Trauma.* 1998;44:291-6.
- Vargas F, Gruson D, Valentino R, Bui HN, Salmi LR, Gilleron V, et al. Transesophageal pulsed Doppler echocardiography of pulmonary venous flow to assess left ventricular filling pressure in ventilated patients with acute respiratory distress syndrome. *J Crit Care.* 2004;19:187-97.
- Vieillard-Baron A, Prin S, Chergui K, Dubourg O, Jardin F. Echo-Doppler demonstration of acute cor pulmonale in the medical intensive care unit. *Am J Respir Crit Care Med.* 2002;166:1310-9.
- National Institute for Clinical Excellence. Guideline on the use of ultrasound location devices for placing central venous catheters. London, 2002.
- Neumar RW, Otto CW, Link MS, Kronick SL, Shuster M, Callaway CW, et al. Part 8: Adult advanced cardiovascular life support: 2010 American Heart Association Guidelines for Cardiopulmonary Resuscitation and Emergency Cardiovascular Care. *Circulation.* 2010;122 Suppl 3:S729-67.
- Matsushima K, Frankel HL. Beyond focused assessment with sonography for trauma: Ultrasound creep in the trauma resuscitation area and, beyond. *Curr Opin Crit Care.* 2011;17:606-12.
- Kirkpatrick AW, Sirois M, Laupland KB, Liu D, Rowan K, Ball CG, et al. Hand-held thoracic sonography for detecting post-traumatic pneumothoraces: The Extended Focused Assessment with Sonography for Trauma (EFAST). *J Trauma.* 2004;57:288-95.
- Ball CG, Kirkpatrick AW, Feliciano DV. The occult pneumothorax: What have we learned? *Can J Surg.* 2009;52:E173-9.
- Ball CG, Kirkpatrick AW, Laupland KB, Fox DI, Nicolaou S, Anderson IB, et al. Incidence, risk factors and outcomes for occult pneumothoraces in victims of major trauma. *J Trauma.* 2005;59:917-24.
- Ma OJ, Mateer JR. Trauma ultrasound examination versus chest radiography in the detection of hemothorax. *Ann Emerg Med.* 1997;29:312-5.
- Reardon R, Joing S. Hemothorax after a stab wound to the chest, with clear breath sounds and a normal radiograph. *Acad Emerg Med.* 2006;13:786.
- Price S, Uddin S, Laupland KB, Quinn T. Echocardiography in cardiac arrest. *Curr Opin Crit Care.* 2010;16:211-5.
- Perera P, Mailhot T, Riley D, Mandavia D. The RUSH exam: Rapid Ultrasound in SHock in the evaluation of the critically ill. *Emerg Med Clin North Am.* 2010;28:29-56.
- Arntfield RT, Millington SJ. Point of care cardiac ultrasound applications in the emergency department and intensive care unit—A review. *Curr Cardiol Rev.* 2012;8:98-108.
- Martin D, Howell EE, Ziegelstein RC, Martire C, Whiting-O'Keefe QE, Shapiro EP, et al. Hand-carried ultrasound performed by hospitalist: Does it improve the cardiac physical examination? *Am J Med.* 2009;122:35-41.
- Breitkreutz R, Price S, Steiger HV, Seeger FH, Ilper H, Ackermann H, et al., Emergency Ultrasound Working Group of the Johann Wolfgang Goethe-University Hospital, Frankfurt am Main. Focused echocardiographic evaluation in life support and peri-resuscitation of emergency patients: A prospective trial. *Resuscitation.* 2010;81:1527-33.
- Blyth L, Atkinson P, Gadd K, Lang E. Bedside focused echocardiography as predictor of survival in cardiac arrest patients: A systematic review. *Acad Emerg Med.* 2012;19:1119-26.
- Cureton EL, Yeung LY, Kwan RO, Miraflor EJ, Sadjadi J, Price DD, et al. The heart of the matter: Utility of ultrasound of cardiac activity during traumatic arrest. *J Trauma Acute Care Surg.* 2012;73.
- Lichtenstein DA, Mezière GA. Relevance of lung ultrasound in the diagnosis of acute respiratory failure: The BLUE protocol. *Chest.* 2008;134:117-25.
- Zanobetti M, Poggioni C, Pini R. Can chest ultrasonography replace standard chest radiography for evaluation of acute dyspnea in the ED? *Chest.* 2011;139:1140-7.

32. McGee D, Gould MK. Preventing complications of central venous catheterization. *N Engl J Med.* 2003;348:1123–33.
33. Weekes A, Johnson DA, Keller SM, Efunu B, Carey C, Rozario NL, et al. Central vascular catheter placement evaluation using saline flush and bedside echocardiography. *Acad Emerg Med.* 2014;21:65–72.
34. British Thoracic Society. BTS pleural disease guideline 2010. A quick reference guide.
35. Tibbles CD, Porcaro W. Procedural applications of ultrasound. *Emerg Med Clin North Am.* 2004;22:797–815.
36. Seward JB, Douglas PS, Erbel R, Kerber RE, Kronzon I, Rakowski H, et al. Hand-carried cardiac ultrasound (HCU) device: Recommendations regarding new, technology. A report from the Echocardiography Task Force on New Technology of the Nomenclature and Standards Committee of the American Society of Echocardiography. *J Am Soc Echocardiogr.* 2002;15:369–73.
37. Puyana JC, Rubiano AM, Hernando Ulloa J, Perdomo MA, editores. *Ultrasonido en emergencias y trauma (USET)*. Bogotá: Distribuna Editorial; 2007.
38. Mayo PH, Beaulieu Y, Doelken P, Feller-Kopman D, Harrod C, Kaplan A, et al. American College of Chest Physicians/La Société de Réanimation de Langue Française statement on competence in critical care ultrasonography. *Chest.* 2009;135:1050–60.
39. Expert Round Table on Ultrasound in ICU. International expert statement on training standards for critical care ultrasonography. *Intensive Care Med.* 2011;37:1077–83.
40. Niendorff D, Rassias AJ, Palac R, Beach ML, Costa S, Greenberg M. Rapid cardiac ultrasound of inpatients suffering PEA performed by nonexpert sonographers. *Resuscitation.* 2005;67:81–7.
41. Mjølstad OC, Andersen GN, Dalen H, Graven T, Skjetne K, Kleinau JO. Feasibility and reliability of point of care pocket-size echocardiography performed by medical residents. *Eur Heart J Cardiovasc Imaging.* 2013;14:1195–202.
42. Labovitz AJ, Noble VE, Bierig M, Goldstein SA, Jones R, Kort S. Focused cardiac ultrasound in the emergent setting: a consensus statement of the American Society of Echocardiography and American College of Emergency Physicians. *J Am Soc Echocardiogr.* 2010;23:1225–30.
43. Jensen MB, Sloth E, Larsen KM, Schmidt MD. Transthoracic echocardiography for cardiopulmonary monitoring in intensive care. *Eur J Anaesthesiol.* 2004;21:700–7.
44. Cholley BP, Vieillard-Baron A, Mebazaa A. Echocardiography in the ICU: Time for widespread use! *Intensive Care Med.* 2006;32:9–10.
45. Romero-Bermejo FJ, Ruiz-Bailen M, Guerrero-De-Mier M, Lopez-Alvaro J. Echocardiographic hemodynamic monitoring in the critically ill patient. *Curr Cardiol Rev.* 2011;7:146–56.
46. Barbier C, Loubières Y, Schmit C, Hayon J, Ricôme JL, Jardin F, et al. Respiratory changes in inferior vena cava diameter are helpful in predicting fluid responsiveness in ventilated septic patients. *Intensive Care Med.* 2004;30:1740–6.
47. Vieillard B, Chergui K, Rabiller A, Peyrouset O, Page B, Beauchet A, et al. Superior vena caval collapsibility as a gauge of volume status in ventilated septic patients. *Intensive Care Med.* 2004;30:1734–9.
48. Muller L, Bobbia X, Toumi M, Louart G, Molinari N, Ragonnet b, et al. Respiratory variations of inferior vena cava diameter to predict fluid responsiveness in spontaneously breathing patients with acute circulatory failure: need for a cautious use? *J Crit Care.* 2012;16:R188.
49. Rudski L, Lai WW, Afilalo J, Hua L, Handschumacher MD, Chandrasekaran K, et al. Guidelines for the echocardiographic assessment of the right heart in adults: A report from the American Society of Echocardiography endorsed by the European Association of Echocardiography, a registered branch of the European Society of Cardiology, and the Canadian Society of Echocardiography. *J Am Soc Echocardiogr.* 2010;23:685–713.
50. Slama M, Masson H, Teboul JL, Arnout ML, Susic D, Frohlich E, et al. Respiratory variations of aortic VTI: A new index of hypovolemia and fluid responsiveness. *Am J Physiol Heart Circ Physiol.* 2002;283:1729–33.
51. Shabetai R. Pericardial effusion: Haemodynamic spectrum. *Heart.* 2004;90:255–6.
52. Mansencal N, Vieillard-Baron A, Beauchet A, Farcot JC, El Hajjam M, Dufaitre G, et al. Triage patients with suspected pulmonary embolism in the emergency department using a portable ultrasound device. *Echocardiography.* 2008;25:451–6.
53. Volpicelli G, Elbarbary M, Blaivas M, Lichtenstein DA, Mathis G, Kirkpatrick AW, et al., International Liaison Committee on Lung Ultrasound (ILC-LUS) for International Consensus Conference on Lung Ultrasound (ICCLUS). International evidence-based recommendations for point-of-care lung ultrasound. *Intensive Care Med.* 2012;38:577–91.
54. Lichtenstein D. Lung ultrasound in the critically ill. *Curr Opin Crit Care.* 2014;20:315–22.