



# Revista Colombiana de Anestesiología

## Colombian Journal of Anesthesiology

[www.revcolanest.com.co](http://www.revcolanest.com.co)



### Reporte de caso

# Dispositivos de insuflación-exsuflación en el fracaso respiratorio postoperatorio: informe de caso



Ángel Becerra-Bolaños\*, Nazario Ojeda-Betancor, Lucía Valencia y Aurelio Rodríguez-Pérez

Servicio de Anestesiología y Reanimación, Hospital Universitario de Gran Canaria Doctor Negrín, Las Palmas de Gran Canaria, España

#### INFORMACIÓN DEL ARTÍCULO

##### Historia del artículo:

Recibido el 4 de marzo de 2016

Aceptado el 14 de julio de 2016

On-line el 15 de septiembre de 2016

##### Palabras clave:

Insuficiencia respiratoria

Terapia respiratoria

Ventilación no invasiva

Enfermedades neuromusculares

Complicaciones postoperatorias

#### R E S U M E N

**Introducción:** El padecimiento de una enfermedad neuromuscular es un factor predictor independiente de insuficiencia respiratoria postoperatoria. Esta complicación en ocasiones no responde al tratamiento con ventilación mecánica no invasiva.

**Presentación del caso:** Manejo perioperatorio de un paciente con enfermedad de Werdnig-Hoffmann que fue intervenido de coronoidectomía bilateral por trismus. Su evolución postoperatoria se vio dificultada por la mala mecánica respiratoria del paciente que favoreció la aparición de atelectasias. A pesar de la aplicación de ventilación mecánica no invasiva de forma preventiva, el paciente terminó sufriendo insuficiencia respiratoria y requiriendo intubación orotraqueal. Finalmente se logra el destete respiratorio tras la aplicación de dispositivos de insuflación-exsuflación asociados a la ventilación mecánica no invasiva.

**Conclusión:** La aplicación de los dispositivos de insuflación-exsuflación en el postoperatorio inmediato de pacientes con enfermedades neuromusculares favorece la adecuada evolución respiratoria de un paciente considerado inicialmente como imposible de extubar.

© 2016 Sociedad Colombiana de Anestesiología y Reanimación. Publicado por Elsevier España, S.L.U. Este es un artículo Open Access bajo la licencia CC BY-NC-ND (<http://creativecommons.org/licenses/by-nc-nd/4.0/>).

### Insufflation-exsufflation devices in postoperative respiratory failure: Case report

#### A B S T R A C T

**Introduction:** Patients suffering from a neuromuscular disease have a greater likelihood of postoperative respiratory failure. Sometimes, this complication does not respond to non-invasive mechanical ventilation.

**Case report:** Perioperative management of a patient with Werdnig-Hoffmann disease who underwent bilateral coronoidectomy due to trismus. The postoperative period was hampered by the patient's poor respiratory mechanics, inducing the appearance of atelectasis.

##### Keywords:

Respiratory insufficiency

Respiratory therapy

Noninvasive ventilation

Neuromuscular diseases

Postoperative complications

\* Autor para correspondencia. Barranco de la Ballena s/n, CP 35010, Las Palmas de Gran Canaria, España.

Correo electrónico: [angbecbol@gmail.com](mailto:angbecbol@gmail.com) (Á. Becerra-Bolaños).

<http://dx.doi.org/10.1016/j.rca.2016.07.002>

0120-3347/© 2016 Sociedad Colombiana de Anestesiología y Reanimación. Publicado por Elsevier España, S.L.U. Este es un artículo Open Access bajo la licencia CC BY-NC-ND (<http://creativecommons.org/licenses/by-nc-nd/4.0/>).

Despite the application of preventive non-invasive mechanical ventilation, the patient suffered respiratory failure and required endotracheal intubation. Finally, the respiratory weaning was achieved after the application of insufflation-exsufflation devices associated with non-invasive mechanical ventilation.

**Conclusion:** The application of insufflations-exsufflation devices in the immediate post-operative period of patients with neuromuscular diseases promotes the proper respiratory evolution of a patient considered impossible to extubate.

© 2016 Sociedad Colombiana de Anestesiología y Reanimación. Published by Elsevier España, S.L.U. This is an open access article under the CC BY-NC-ND license (<http://creativecommons.org/licenses/by-nc-nd/4.0/>).

## Introducción

La ventilación mecánica no invasiva (VMNI) constituye un arma eficaz para combatir la insuficiencia respiratoria postoperatoria, evitando en gran cantidad de ocasiones la necesidad de establecer ventilación mecánica invasiva (VMI)<sup>1</sup>.

El padecimiento de una enfermedad neuromuscular es un factor predictor independiente de VMI postoperatoria prolongada<sup>2</sup>. La debilidad de los músculos respiratorios, así como el descenso de los volúmenes pulmonares y de la capacidad inspiratoria, se asocian a una tos poco efectiva. Por otro lado, la mala mecánica respiratoria de estos pacientes hace que su destete de la VMI sea considerado difícil o incluso, en ocasiones, imposible<sup>3</sup>. Se ha demostrado que la utilización de dispositivos de insuflación-exsufflación, como el Cough Assist® (JH Emerson Co. Cambridge, MA, EE. UU.), incrementa la eficacia de la tos, reduciendo la incidencia de complicaciones respiratorias postoperatorias en estos pacientes<sup>2</sup>, así como la necesidad de VMI prolongada<sup>3</sup>.

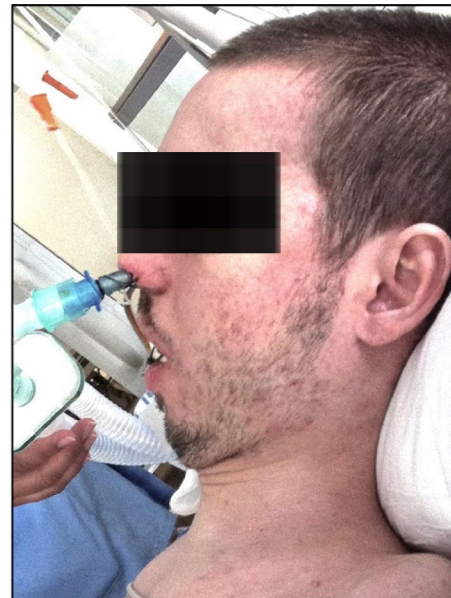Presentamos el caso de un paciente con enfermedad de Werdnig-Hoffmann que sufrió un cuadro de insuficiencia respiratoria postoperatoria y fue resuelto mediante la combinación de VMNI, dispositivo de insuflación-exsufflación y broncoscopias de limpieza.

## Caso clínico

### Información del paciente

Varón de 25 años, diagnosticado desde los 14 meses de vida de enfermedad de Werdnig-Hoffmann tipo 2, que sufría dificultades para la alimentación por vía oral debido a la presencia de trismus, por lo que fue programado para la realización de coronoidectomía bilateral y liberación de los músculos maseteros.

Como antecedentes, constaba que el paciente había sido intervenido a los 15 años para artrodesis D3-L4 por escoliosis paralítica. Tras la intervención, sufrió trombosis femoral profunda en miembro inferior derecho secundario a déficit de factor V de Leyden, por lo que precisó tratamiento anticoagulante oral. Debido a la restricción causada por la deformidad torácica, sufría cuadros de insuficiencia respiratoria, que evolucionaban favorablemente con fisioterapia domiciliaria, sin necesidad de VMNI. A los 20 años fue intervenido para segmentectomía apical atípica del lóbulo pulmonar superior derecho por neumotórax recidivante, sin incidencias



**Figura 1 – Paciente con intubación nasotraqueal.**

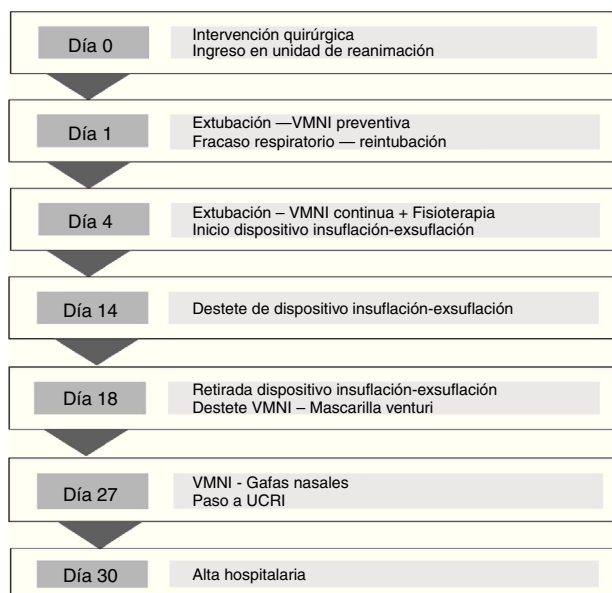
**Fuente:** autores.

perioperatorias. Además, estaba en seguimiento por Endocrinología por malnutrición calórica severa.

### Hallazgos clínicos

En la exploración física realizada en la consulta de valoración anestésica mostraba una marcada atrofia muscular, así como importante retromicrognatia y limitación de la apertura bucal. Fue, por tanto, catalogado de vía aérea difícil, decidiéndose realizar intubación nasotraqueal despierto mediante fibrobroncoscopio, manteniendo la respiración espontánea (fig. 1). La intubación resultó dificultosa por la posición excesivamente anterior de la glotis. Tras ella, se procedió a la inducción intravenosa con propofol  $2 \text{ mg} \cdot \text{kg}^{-1}$ , remifentanilo en perfusión continua ( $0,05\text{-}0,1 \mu\text{g} \cdot \text{kg}^{-1} \cdot \text{min}^{-1}$ ) y rocuronio  $0,5 \text{ mg} \cdot \text{kg}^{-1}$ . El mantenimiento intraoperatorio se realizó mediante propofol y remifentanilo en perfusión continua, sin ser necesarias más dosis de bloqueante neuromuscular.

Al finalizar la cirugía, el paciente ingresó en la unidad de reanimación para protección de la vía aérea durante el postoperatorio. A las 24h del ingreso se retiró la sedación, extubándose sin incidencias, previa colocación de una guía de intercambio por las dificultades asociadas al manejo de la vía aérea.



**Figura 2 – Calendario.**

**Fuente: autores.**

### Calendario

La evolución del paciente, que se detalla en el texto, se resume en la [figura 2](#).

### Evaluación diagnóstica

Tras la extubación, se aplicó de forma preventiva VMNI en modo BiPAP (iPAP 15, ePAP 8). A pesar de ello, el paciente presentó mala mecánica respiratoria, apreciándose en la radiografía de tórax una atelectasia derecha completa y en la gasometría de sangre arterial una insuficiencia respiratoria hipercápnica (pH: 7,21; pO<sub>2</sub>: 69 mmHg; pCO<sub>2</sub>: 76 mmHg; bicarbonato: 23 mmol/l), por lo que se precisó intubar al paciente. Tres días después, y tras detectar mejoría clínica y en las pruebas complementarias, se decidió volver a progresar de forma paulatina en el destete de VMI, retirándose la sedación y siendo posible su extubación.

### Intervención terapéutica

Tras la segunda extubación, se pautó VMNI continua (iPAP 15, ePAP 10), con buena tolerancia, pero en la radiografía de tórax volvió a detectarse una atelectasia derecha. Se realizaron fibrobronoscopias de limpieza y se inició fisioterapia respiratoria intensa con la finalidad de estimular la tos y la expulsión de secreciones respiratorias. Dado que el paciente continuaba con una tos inefectiva, se recurrió al uso del dispositivo Cough Assist® ([fig. 3](#)). Se pautó su aplicación 3 veces al día, alternándola con la VMNI, con una presión de insuflación de 40 cmH<sub>2</sub>O seguida de una exsuflación abrupta de -40 cmH<sub>2</sub>O.

### Seguimiento y resultados

A los 10 días de la segunda extubación, tras comprobar mejoría en la mecánica respiratoria del paciente y en su capacidad



**Figura 3 – Dispositivo de insuflación-exsuflación.**

**Fuente: autores.**

de expectorar, se disminuyó la frecuencia en la aplicación del dispositivo de insuflación-exsuflación a una vez al día.

Cuatro días más tarde, ante la mejoría clínica y tras comprobar radiológicamente la ausencia de atelectasias, se logró retirar completamente el uso de este dispositivo. Asimismo, se comenzaron las maniobras de destete de la VMNI, alternándola con periodos cada vez más prolongados de ventilación espontánea a través de mascarilla Venturi, con buena tolerancia. El paciente fue dado de alta de la unidad de reanimación a los 27 días de su ingreso con buena mecánica respiratoria, alternando gafas nasales con BiPAP, sin imprevistos. Pasó a la unidad de cuidados respiratorios intermedios (UCRI) para continuidad de cuidados, siendo posible su alta hospitalaria a las 72 h y recomendándose el uso de BiPAP domiciliaria.

### Discusión

El manejo perioperatorio de los pacientes con enfermedades neuromusculares supone un reto para el anestesiólogo. El éxito de la evolución postoperatoria requiere la utilización de medidas que prevengan la aparición de complicaciones respiratorias.

La enfermedad de Werdnig-Hoffmann es una enfermedad neurodegenerativa que afecta a la primera motoneurona, incluida dentro de las atroñas espinales, con un patrón de transmisión genético autosómico recesivo. Su incidencia estimada es de 1/5.000-10.000 recién nacidos vivos<sup>4</sup>, con una amplia variabilidad fenotípica en su expresión clínica. Los pacientes afectados por esta enfermedad sufren hipotonía, debilidad y atrofia muscular de predominio proximal, sin afectación de la capacidad cognitiva. Es frecuente la presencia de retrognatia y micrognatia, fasciculaciones de la lengua y abundantes secreciones. El 55% de los pacientes con enfermedad de Werdnig-Hoffmann tipo 2 presentan escoliosis

significativa, empeorando el pronóstico respiratorio y precisando frecuentemente tratamiento quirúrgico. Esto conlleva una mala mecánica respiratoria y la retención de secreciones que favorecen la aparición de infecciones recidivantes del tracto respiratorio.

El pronóstico de estos pacientes está determinado principalmente por la edad de aparición de los síntomas y su evolución. También depende de la precocidad en la implementación de un tratamiento nutricional, ortopédico, fisioterapéutico, respiratorio y neurológico adecuado<sup>5</sup>. La muerte es generalmente consecuencia del fallo respiratorio. En los últimos años, gracias a la mejora en los cuidados y en la calidad de la práctica clínica, se ha incrementado su supervivencia<sup>6</sup>, por lo que será cada vez más frecuente encontrar a este tipo de pacientes en el quirófano.

La mayoría de los casos hallados en la bibliografía referentes al manejo anestésico de los pacientes con enfermedad de Werdnig-Hoffmann optaron por la utilización de anestesia regional, evitando el control de la vía aérea y la necesidad de ventilación mecánica<sup>6,7</sup>. En los casos descritos en los que fue necesaria la utilización de anestesia general, se evitó el uso de bloqueantes neuromusculares<sup>8,9</sup>. Son pocos los casos en los que se utilizaron estos, debido a la hipersensibilidad de estos pacientes al bloqueo neuromuscular, tal y como ha sido demostrado en diferentes investigaciones, asociándose a complicaciones respiratorias y curarización residual postoperatoria<sup>10</sup>. En el caso presentado, debido a las características de la intervención, era necesaria la utilización de anestesia general con bloqueo neuromuscular. Se ha demostrado la aplicabilidad del sugammadex como agente eficaz en estos pacientes, para revertir el bloqueo neuromuscular secundario a rocuronio<sup>11</sup>.

Por otro lado, los pacientes con enfermedades neuromusculares presentan dificultades en el destete de la VMI. El uso prolongado de VMI puede llevar a la necesidad de traqueostomía para reducir las potenciales complicaciones, los requerimientos de sedación, mejorar el confort del paciente y facilitar el destete<sup>1</sup>.

La VMNI ha sido ampliamente utilizada en la prevención y el tratamiento de la insuficiencia respiratoria postoperatoria, evitando la elevada morbimortalidad asociada a la VMI<sup>1,12</sup>. Por tanto, debe contemplarse su utilización en el manejo respiratorio de estos pacientes. El uso de VMNI de forma preventiva disminuye la aparición de infección nosocomial, la estancia hospitalaria y la mortalidad<sup>1</sup>. Además, incrementa la supervivencia, la calidad de vida y la función cognitiva de los pacientes con hipoventilación crónica<sup>13,14</sup>. Es preciso señalar que el destete de la VMNI también debe realizarse de forma paulatina para conseguir una progresión con éxito. Debe tenerse en cuenta que los pacientes con enfermedades neuromusculares pueden requerir continuar con el uso de VMNI tras el alta hospitalaria<sup>5</sup>.

Los pacientes con enfermedades neuromusculares tienen alterada su mecánica respiratoria, favoreciéndose la retención de secreciones. Esto predispone a la aparición de complicaciones respiratorias<sup>15</sup>, tales como las atelectasias. La broncoscopia continúa siendo la técnica de elección para la resolución de estas atelectasias. Sin embargo, en estos pacientes los dispositivos de insuflación-exsuflación han demostrado su utilidad preventiva y curativa. Estos dispositivos simulan un

mecanismo de tos fisiológico que permite arrastrar las secreciones mediante una presión positiva (insuflación) seguida de un abrupto cambio de presión negativa (exsuflación). Debe aplicarse varias veces al día a través de interfaces oronasales, con una duración recomendada de cada una de las partes del ciclo respiratorio de 2-4s y alcanzando presiones de 40-70 cmH<sub>2</sub>O tanto en la insuflación como en la exsuflación. Su uso mejora la oximetría de pulso y la disnea con buena tolerancia y seguridad<sup>15</sup>, evita la aparición de atelectasias<sup>16</sup> y disminuye la necesidad de traqueostomía por insuficiencia respiratoria<sup>17</sup>.

---

## Conclusión

El manejo perioperatorio de los pacientes con enfermedades neuromusculares supone todo un reto para el anestesiólogo. La elevada incidencia de complicaciones respiratorias predispone a la necesidad de VMI postoperatoria prolongada y su destete respiratorio es difícil, requiriendo la aplicación precoz de VMNI. Sin embargo, en ocasiones el uso preventivo de VMNI no es suficiente para prevenir la aparición de complicaciones, por lo que será necesario aplicar otras medidas de soporte respiratorio, tales como los dispositivos de insuflación-exsuflación. Consideramos que en el postoperatorio inmediato la aplicación de estos dispositivos es útil y puede reducir la necesidad de VMI.

Los pacientes con enfermedades neuromusculares que presenten insuficiencia respiratoria postoperatoria y requieran ser intubados, podrán ser extubados mediante la combinación de VMNI y dispositivos de insuflación-exsuflación.

---

## Perspectiva del paciente

En la actualidad, el paciente se encuentra asintomático, tolerando la alimentación por vía oral sin incidencias. Precisó la asistencia mediante VMNI durante los 2 primeros meses tras el alta hospitalaria, encontrándose actualmente eupneico y sin necesidad de soporte respiratorio.

---

## Responsabilidades éticas

**Protección de personas y animales.** Los autores declaran que para esta investigación no se han realizado experimentos en seres humanos ni en animales.

**Confidencialidad de los datos.** Los autores declaran que han seguido los protocolos de su centro de trabajo sobre la publicación de datos de pacientes.

**Derecho a la privacidad y consentimiento informado.** Los autores obtuvieron el consentimiento informado de todos los pacientes y/o sujetos mencionados aquí. Los autores declaran que en este artículo no aparecen datos de pacientes.



---

## Financiación

Los autores declaran que no se recibió financiación para la realización del artículo.

---

## Conflicto de intereses

Los autores declaran que no existe conflicto de intereses.

---

## REFERENCIAS

1. Ferrer M, Torres A. Noninvasive ventilation for acute respiratory failure. *Curr Opin Crit Care*. 2015;21:1-6.
2. Khirani S, Bersanini C, Aubertin G, Bachy M, Vialle R, Fauroux B. Non-invasive positive pressure ventilation to facilitate the post-operative respiratory outcome of spine surgery in neuromuscular children. *Eur Spine J*. 2014;23 Suppl 4:S406-11.
3. Bach JR, Gonçalves MR, Hamdani I, Winck JC. Extubation for patients with neuromuscular weakness: A new management paradigm. *Chest*. 2010;137:1033-9.
4. Bach JR, Salstein K, Sinquee D, Weaver B, Komaroff E. Long-term survival in Werdnig-Hoffmann disease. *Am J Phys Med Rehabil*. 2007;86:339-45.
5. Wang CH, Lunn MR. Spinal muscular atrophy: Advances in research and consensus on care of patients. *Curr Treat Options Neurol*. 2008;10:420-8.
6. Graham RJ, Athiraman U, Laubach AE, Sethna NF. Anesthesia and perioperative medical management of children with spinal muscular atrophy. *Paediatr Anaesth*. 2009;19:1054-63.
7. Guasch Arévalo E, Campo G, Suárez Cobián A, Gilsanz Rodríguez F. Cambio intraoperatorio de plan anestésico en una paciente con enfermedad de Werdnig Hoffman tipo II. *Rev Esp Anestesiología Reanimación*. 2005;52:61-2.
8. Habib AS, Helsley SE, Millar S, Deballi P, Muir HA. Anesthesia for cesarean section in a patient with spinal muscular atrophy. *J Clin Anesth*. 2004;16:217-9.
9. Watts JC. Total intravenous anesthesia without muscle relaxant for eye surgery in a patient with Kugelberg-Welander syndrome. *Anaesthesia*. 2003;58:96.
10. Liu XF, Wang DX, Ma D. Using general anesthesia plus muscle relaxant in a patient with spinal muscular atrophy type IV: A case report. *Case Rep Anesthesiology*. 2011;2011:1-3.
11. Stewart PA, Philips S, de Boer HD. Sugammadex reversal of rocuronium-induced neuromuscular blockade in two types of neuromuscular disorders: Myotonic dystrophy and spinal muscular atrophy. *Rev Esp Anestesiología Reanimación*. 2013;60:226-9.
12. Jaber S, de Jong A, Castagnoli A, Futier E, Chanques G. Non-invasive ventilation after surgery. *Ann Fr Anesth Reanim*. 2014;33:487-91.
13. MacDuff A, Grant IS. Critical care management of neuromuscular disease, including long-term ventilation. *Curr Opin Crit Care*. 2003;9:106-12.
14. Forget P, Lois F, Pendeville P. Postoperative use of nasal intermittent positive pressure in a patient with spinal muscular atrophy type II. *Acta Anaesthesiologica Belgica*. 2008;59:99-101.
15. Miske LJ, Hickey EM, Kolb SM, Weiner DJ, Panitch HB. Use of the mechanical in-exsufflator in pediatric patients with neuromuscular disease and impaired cough. *Chest*. 2004;125:1406-12.
16. Mirambeaux Villalona R, Mayoralas Alises S, Díaz Lobato S. Resolution of obstructive atelectasis with non-invasive mechanical ventilation. *Arch Bronconeumol*. 2014;50:452-3.
17. Marchant WA, Fox R. Postoperative use of a cough-assist device in avoiding prolonged intubation. *Br J Anaesth*. 2002;89:644-7.