



# Revista Colombiana de Anestesiología

## Colombian Journal of Anesthesiology

[www.revcolanest.com.co](http://www.revcolanest.com.co)



### Reporte de caso

# Control de la vía aérea en pacientes con traumatismo sobre columna cervical y clínica neurológica. Informe de casos



Alejandro Bilbao Ares<sup>a,\*</sup>, Miguel Castañeda Pascual<sup>a</sup>, Beatriz Merino Sierra<sup>b</sup>,  
Juan Pablo Jimeno García<sup>a</sup>, Marta Patricia Martín Vizcaíno<sup>a</sup> y Miguel Salvador Bravo<sup>a</sup>

<sup>a</sup> Servicio de Anestesia y Reanimación, Complejo Hospitalario de Navarra, Pamplona, Navarra, España

<sup>b</sup> Servicio de Cardiología, Hospital Reina Sofía, Tudela, Navarra, España

#### INFORMACIÓN DEL ARTÍCULO

##### Historia del artículo:

Recibido el 7 de agosto de 2015

Aceptado el 19 de julio de 2016

On-line el 19 de noviembre de 2016

##### Palabras clave:

Manejo de la vía aérea  
Columna vertebral  
Heridas y traumatismos  
Intubación  
Broncoscopía

##### Keywords:

Airway Management  
Spine  
Wounds and Injuries  
Intubation  
Bronchoscopy

#### R E S U M E N

Los pacientes con lesiones traumáticas de la columna cervical que se someten a un control quirúrgico de las mismas suponen un gran reto para el anestesiólogo. El manejo de la vía aérea conlleva de forma inherente movimientos de la columna cervical que podrían agravar la lesión preexistente. Actualmente no existe un claro consenso en la técnica de intubación de estos pacientes.

Presentamos a 3 pacientes con lesiones traumáticas de columna cervical y clínica neurológica asociada en los que se indicó cirugía. En todos ellos se realizó una intubación asistida con fibrobroncoscopio con el paciente despierto y sin retirar el collarín cervical. Todos los pacientes fueron nuevamente explorados tras la intubación sin evidenciarse en ninguno de ellos agravamiento de sus síntomas neurológicos. Podemos concluir que la intubación asistida con fibrobroncoscopio presenta varias ventajas en el cuidado de estos pacientes.

© 2016 Sociedad Colombiana de Anestesiología y Reanimación. Publicado por Elsevier España, S.L.U. Este es un artículo Open Access bajo la licencia CC BY-NC-ND (<http://creativecommons.org/licenses/by-nc-nd/4.0/>).

#### Airway management in patients with cervical spine trauma and neurological symptoms. Case reports

#### A B S T R A C T

Patients with traumatic injuries of the cervical spine who undergo a surgical intervention are a great challenge to the anesthesiologist. The airway management inherently involves movements of the cervical spine that may aggravate pre-existing injury. Currently there is not a consensus for the technique of intubation of these patients.

We present three patients with traumatic injuries associated neurological symptoms and cervical spine. All intubations were assisted with fiber bronchoscope, without removing the cervical collar and patients remained awake. All patients were examined again after

\* Autor para correspondencia. Servicio de Anestesiología y Reanimación, Complejo Hospitalario de Navarra, Irunlarrea 3. 31008, Pamplona, Navarra, España.

Correo electrónico: [abilbaoa@navarra.es](mailto:abilbaoa@navarra.es) (A. Bilbao Ares).

<http://dx.doi.org/10.1016/j.rca.2016.07.005>

0120-3347/© 2016 Sociedad Colombiana de Anestesiología y Reanimación. Publicado por Elsevier España, S.L.U. Este es un artículo Open Access bajo la licencia CC BY-NC-ND (<http://creativecommons.org/licenses/by-nc-nd/4.0/>).

intubation with no evidence of worsening of their neurological symptoms. We can conclude that the fiberoptic assisted intubation has several advantages in the care of these patients.

© 2016 Sociedad Colombiana de Anestesiología y Reanimación. Published by Elsevier España, S.L.U. This is an open access article under the CC BY-NC-ND license (<http://creativecommons.org/licenses/by-nc-nd/4.0/>).

## Introducción

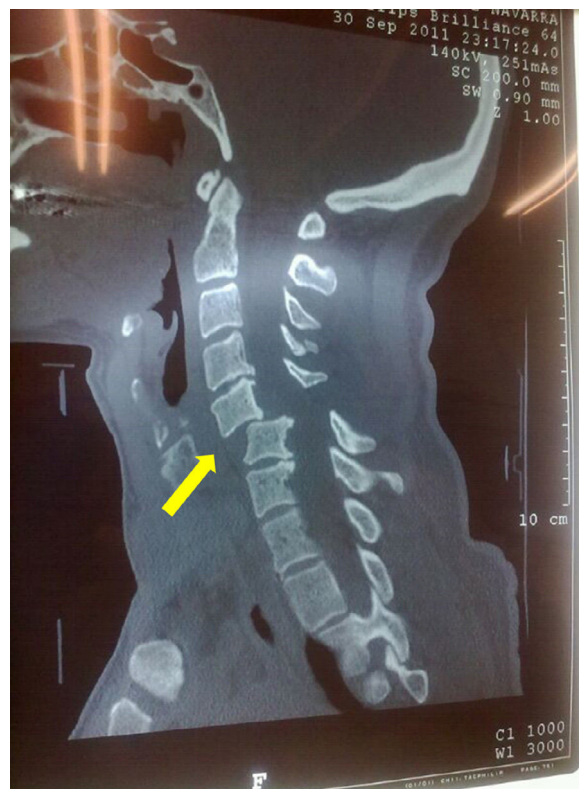Las lesiones traumáticas de la columna cervical constituyen un importante problema de salud debido a sus potenciales consecuencias sobre los pacientes y la sociedad. Un 5-10% de los pacientes atendidos en Urgencias tras traumatismos con pérdida de consciencia presentan una lesión cervical compleja<sup>1</sup>.

Los pacientes con lesiones traumáticas de la columna cervical que se someten a un control quirúrgico de las mismas suponen un gran reto para el anestesiólogo. El manejo de la vía aérea conlleva de forma inherente movimientos de la columna cervical que podrían agravar la lesión preexistente<sup>2</sup>.

A continuación, presentamos a 3 pacientes con lesiones traumáticas de columna cervical y clínica neurológica asociada. Describimos su manejo anestésico centrándonos en el control de su vía aérea y los discutimos revisando la literatura reciente.

### Caso 1

Mujer caucásica de 44 años, sin antecedentes, que sufrió una caída y fue inmovilizada con collarín cervical semirrígido. En la exploración se comprobó una tetraparesia, sin otras lesiones aparentes. La tomografía computarizada (TC) de columna cervical evidenció una luxación de C5 sobre C6 (fig. 1). Se decidió fijación quirúrgica, por lo que explicamos y obtuvimos el consentimiento de la paciente para la técnica anestésica. A las 3 h del ingreso, en quirófano, tras monitorización básica, iniciamos perfusión de remifentanilo a 0,05  $\mu\text{g} \cdot \text{kg}^{-1} \cdot \text{min}^{-1}$ . Mantuvimos el collarín cervical e iniciamos oxigenoterapia a través de gafas nasales con capnografía. Administramos anestesia tópica con aerosol de lidocaína al 10% en la cavidad oral y la faringe, animando a la paciente a realizar gárgaras con la solución y aspirándola intermitentemente con una sonda flexible. A los 15 min confirmamos la anestesia de la zona introduciendo de forma progresiva una cánula oral específica para intubación con fibrobroncoscopio. A través de la cánula introdujimos un fibrobroncoscopio flexible, con un tubo orotraqueal (TOT) anillado de 7,5 mm de diámetro interno previamente insertado. Una vez visualizada la glotis, administramos 3 ml de lidocaína al 2% a través de un catéter flexible uniperforado introducido en el canal de trabajo del fibrobroncoscopio. A continuación, avanzamos el catéter a la tráquea y administramos otros 3 ml de lidocaína. La paciente presentó una mínima tos refleja autolimitada e introdujimos el fibroscopio hasta objetivar la carina. Posteriormente, progresamos el TOT rotándolo 90° coincidiendo con una inspiración espontánea profunda de la paciente. La maniobra se realizó sin dificultad. Tras comprobar la posición del TOT con capnografía, realizamos una nueva exploración neurológica que



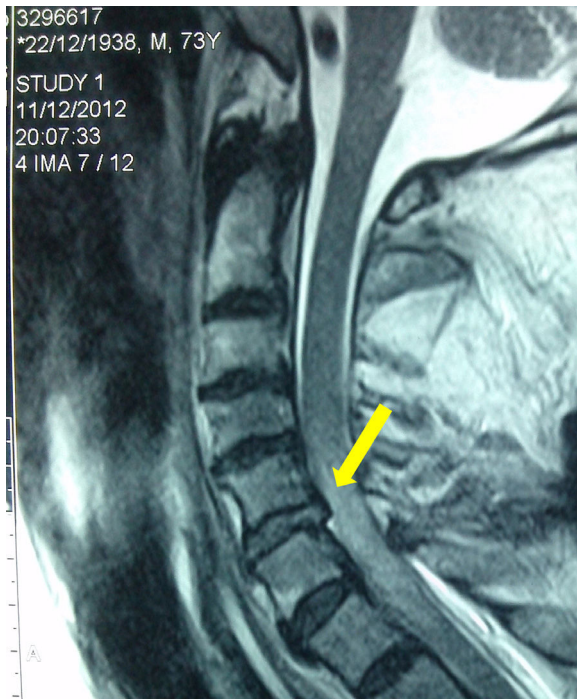
**Figura 1 – Reconstrucción sagital de la TC de columna cervical de caso 1. Luxación C5-6 (flecha).**

**Fuente: autores.**

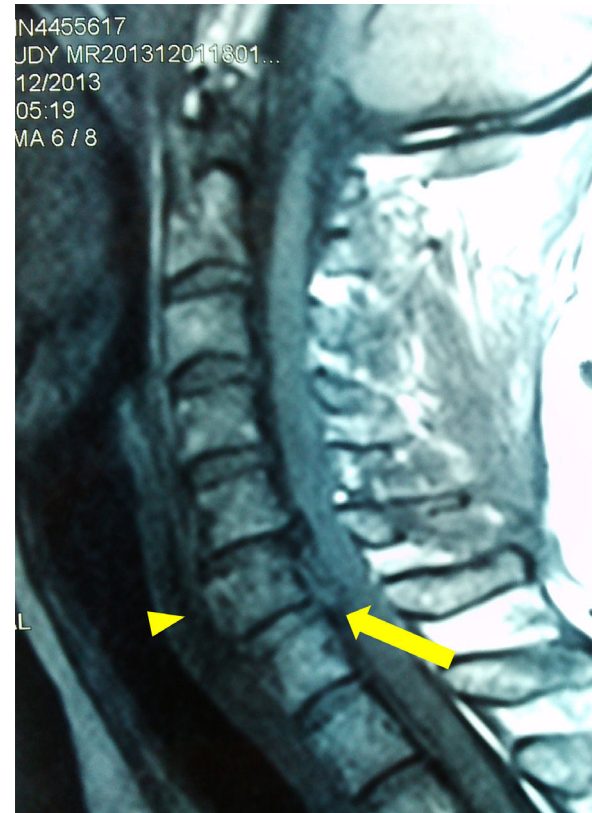descartó un agravamiento de la sintomatología e indujimos anestesia con propofol y rocuronio. Se llevó a cabo una artrodesis anterior sin incidencias y la paciente se recuperó sin secuelas.

### Caso 2

Varón de 73 años de raza blanca, con antecedentes de hipertensión tratada con enalapril y múltiples caídas por síncope de repetición. Fue traído al hospital por nueva caída, sin clínica neurológica, pero se diagnosticó por TC fractura del arco posterior de C6 no desplazada. Fue dado de alta con tratamiento conservador. A los 3 días presentó otra caída y fue traído de nuevo, esta vez presentaba una tetraplejía con un nivel neurológico de T4. Se realizó una resonancia magnética nuclear (RM) urgente que evidenció una herniación traumática de disco C5-6, con contusión medular asociada (fig. 2). Ingresó en la unidad de cuidados intensivos donde, debido a una capacidad ventilatoria subóptima, se decidió iniciar ventilación mecánica con intubación orotraqueal. Tras la obtención del consentimiento



**Figura 2** – RM sagital de columna cervical de caso 2. Herniación traumática de disco C5-6 (flecha). Fuente: autores.



**Figura 3** – RM sagital de columna cervical de caso 3. Herniación traumática de disco C6-7 (flecha) y desplazamiento anterior de cuerpo de C6 (punta de flecha). Fuente: autores.

del paciente, realizamos un manejo anestésico idéntico al descrito en el caso 1, con la peculiaridad de que este paciente presentó una excelente tolerancia a la técnica de intubación debido probablemente a la incapacidad tusígena asociada a su lesión. La exploración neurológica tras la intubación se mantuvo idéntica. Posteriormente, se realizó cirugía de fijación cervical pero la evolución fue desfavorable, falleciendo a los 5 días.

### Caso 3

Mujer caucásica de 50 años, sin antecedentes de interés. Tras accidente de tráfico fue ingresada sin lesiones aparentes con una TC de cráneo y columna normales. A las 24 h presentó de forma progresiva paraplejía y paresia distal de extremidades superiores. Se realizó una RM urgente que mostró herniación traumática del disco C6-7, desplazamiento anterior del cuerpo de C6 y contusión medular asociada (fig. 3). Su capacidad ventilatoria se mantenía aparentemente conservada, aunque su saturación basal era del 89%. La paciente entendió y consintió nuestro plan anestésico, por lo que se realizó la misma técnica que en los casos anteriores, aunque en este caso se requirieron mayores dosis de anestesia tópica por intolerancia inicial a la cánula oral. Tampoco en este caso hubo cambios en la exploración neurológica postextubación. Se realizó discectomía del nivel afectado y estabilización quirúrgica de C5 a C7. La paciente presentó una mínima mejoría neurológica y fue trasladada a un centro especializado de lesionados medulares.

### Discusión

En los años 70 la incidencia de lesión neurológica secundaria variaba entre un 10 y un 25%. Tras la introducción de los sistemas de atención extrahospitalaria y de la generalización de los principios de inmovilización esta incidencia disminuyó de forma dramática hasta un 2-10%<sup>2</sup>.

Desde entonces y hasta la actualidad, la inmovilización de la columna cervical durante el manejo de estos pacientes se estableció como práctica estándar a pesar de no existir una clara evidencia de su beneficio<sup>3</sup>.

Existe una gran sensibilidad entre los profesionales implicados por el miedo a producir un mayor daño neurológico durante la intubación de estos enfermos. Por ello se han establecido protocolos que incluyen la inmovilización manual en línea de la columna cervical durante la manipulación de la vía aérea<sup>4</sup>. En los últimos años se puso en duda la seguridad de esta técnica en relación con la integridad de la columna lesionada<sup>5,6</sup>. Además, desde hace años sabemos que dificulta claramente la intubación al empeorar la visión de la laringoscopia directa<sup>7</sup>.

Recientemente, han proliferado múltiples dispositivos que, mediante la videolaringoscopia indirecta, facilitan la intubación con mínima movilización cervical<sup>8</sup>. No obstante, todavía presentan un considerable porcentaje de intubaciones fallidas en relación con la laringoscopia directa, sobre todo en el ámbito extrahospitalario<sup>9</sup>.



Si analizamos el movimiento de la columna cervical, todos los dispositivos evaluados la movilizan, aunque la mayoría de los estudios presentan resultados favorables hacia los videolaringscopios frente a la laringoscopia directa<sup>8</sup>.

Cuando se comparan con el fibrobroncoscopio flexible, es esta técnica la que moviliza en menor medida la columna afectada<sup>10,11</sup>. Indudablemente, el uso del fibrobroncoscopio requiere una curva de aprendizaje, por lo que su uso se limita a profesionales con experiencia, no pudiendo generalizarse su indicación.

Consideramos de importancia no retirar el collarín cervical para el manejo de estos enfermos si es posible. Somos conscientes de la limitación de la apertura bucal que conlleva pero<sup>12</sup>, en los casos descritos, el plan anestésico consistía en mantener el collarín tan solo durante la intubación con fibrobroncoscopio ya que apenas requiere apertura de la boca. En caso de que fuera preciso cambiar de técnica, el collarín se habría retirado y se hubiera aplicado una inmovilización manual en línea.

La decisión de realizar la intubación con fibroscopio con el paciente despierto se basó en los siguientes criterios; todos ellos eran pacientes colaboradores, fueron considerados como «estómago lleno» (salvo el caso 3 que llevaba 24 h en ayunas) y deseábamos realizar una nueva exploración neurológica tras la intubación. Además, la ventilación con mascarilla facial y la apertura manual de vía aérea se asocian también y de manera importante a movilización de la columna cervical<sup>10,13</sup>. Cuando se realiza esta técnica de intubación con el paciente inconsciente, suele ser necesario ventilar al paciente y realizar tracción mandibular para mejorar la visión fibroscópica<sup>14</sup>.

Con el paciente consciente nos exponemos a que movimientos voluntarios o involuntarios, como la tos, puedan movilizar la columna cervical. Por ello es imprescindible contar su total colaboración. La anestesia tópica se considera de vital importancia y nunca introduciremos el fibrobroncoscopio sin antes cerciorarnos de una absoluta tolerancia a la inserción profunda de la cánula oral.

En caso de no conseguir la intubación, nuestra alternativa hubiese sido retirar el collarín cervical, aplicar inmovilización cervical manual en línea y, bajo sedación o anestesia general, introducir una mascarilla laríngea con posibilidad de intubación. Comprobaríamos la correcta ventilación con la mascarilla e introduciríamos el TOT anillado a su través<sup>15</sup>. En caso de dificultad para la intubación «a ciegas» utilizaríamos el fibroscopio, con el TOT insertado, a través de la mascarilla<sup>16</sup>; de esta manera, la movilización cervical sería mínima pues al tener visión directa de la glotis no tendríamos que manipular la mascarilla para conseguir la intubación. Una tercera opción sería el uso de un videolaringscopio con canal, que también ha sido empleado en estos pacientes<sup>17</sup>.

El uso del fibrobroncoscopio para intubar a los pacientes con sospecha de lesión cervical tiene una gran aceptación entre la comunidad anestesiológica. Un análisis entre anestesiólogos americanos afirma que un 78% utilizaría el fibrobroncoscopio para intubar a estos pacientes<sup>18</sup>. Desafortunadamente, no tuvimos ocasión de interrogar a los pacientes acerca de su satisfacción posterior en relación con la técnica anestésica empleada.

Si cualquiera de estos pacientes requiriera un control de la vía aérea urgente, rechazaríamos esta opción, debido a la

necesaria preparación del material y del paciente, sin cabida en un contexto urgente. Consideramos que se deberían seguir las recomendaciones, reconocidas internacionalmente, del Colegio Americano de Cirujanos para el manejo del paciente politraumatizado<sup>4</sup>. En ellas se recomienda la laringoscopia directa con inmovilización cervical manual, pudiendo considerarse el uso de videolaringscopios, si se tiene experiencia en su uso.

A pesar de que no existe una clara evidencia a favor de ningún dispositivo para el manejo de la vía aérea de estos pacientes, la intubación asistida con fibrobroncoscopio es la que produce menor movilización de la columna cervical. Realizar la técnica con el paciente despierto evita la necesidad de ventilación manual y maniobras de apertura de vía aérea, y además permite una reevaluación neurológica inmediata tras la misma. No obstante, para su éxito se requiere experiencia previa del anestesiólogo, la colaboración del paciente y una excelente anestesia tópica de la anatomía implicada.

---

## Responsabilidades éticas

**Protección de personas y animales.** Los autores declaran que para esta investigación no se han realizado experimentos en seres humanos ni en animales.

**Confidencialidad de los datos.** Los autores declaran que en este artículo no aparecen datos de pacientes. Protección de personas y animales. Los autores declaran que para esta investigación no se han realizado experimentos en seres humanos ni en animales.

**Derecho a la privacidad y consentimiento informado.** Todos los pacientes, exceptuando el caso 2, en el que fue un familiar de primer grado, dieron su consentimiento expreso por escrito, autorizando la publicación de la descripción de su caso así como las imágenes de sus pruebas diagnósticas. Este documento obra en poder del autor de correspondencia.

---

## Financiamiento

Todos los autores firmantes declaran no haber tenido ninguna fuente de financiación.

---

## Conflicto de intereses

Los autores declaran no tener ningún conflicto de interés en relación con este trabajo.

---

## REFERENCIAS

1. Minigh J. Traumatic injuries to the cervical spine. *Radiol Technol.* 2005;77:53-68.
2. Crosby ET. Tracheal intubation in the cervical spine-injured patient. *Can J Anaesth.* 1992;39:105-9.
3. Kwan I, Bunn F, Roberts I. Spinal immobilisation for trauma patients. *Cochrane Database Syst Rev.* 2001;2:CD002803.

4. American College of Surgeons: Committee on Trauma. Advanced trauma life support program for doctors. 9th ed. Chicago: American College of Surgeons; 2012.
5. Lennarson PJ, Smith DW, Sawin PD, Todd MM, Sato Y, Traynelis VC. Cervical spinal motion during intubation: efficacy of stabilization maneuvers in the setting of complete segmental instability. *J Neurosurg.* 2001;94:265-70.
6. Santoni BG, Hindman BJ, Puttlitz CM. Manual in-line stabilization increases pressures applied by the laryngoscope blade during direct laryngoscopy and orotracheal intubation. *Anesthesiology.* 2009;110:24-31.
7. Nolan JP, Wilson ME. Orotracheal intubation in patients with potential cervical spine injuries. An indication for the gum elastic bougie. *Anaesthesia.* 1993;48:630-3.
8. Aziz M. Use of video-assisted Intubation devices in the management of patients with trauma. *Anesthesiology Clin.* 2013;31:157-66.
9. Trimmel H, Kreutziger J, Fertsak G, Fitzka R, Dittrich M, Voelckel WG. Use of the Airtraq laryngoscope for emergency intubation in the prehospital setting: A randomized control trial. *Crit Care Med.* 2011;39:489-93.
10. Brimacombe J, Keller C, Kunzel KH, Gaber O, Boehler M, Puhlinger F. Cervical spine motion during airway management; a cinefluoroscopic study of the posteriorly destabilized third cervical vertebrae in human cadavers. *Anesth Analg.* 2000;91:1274-8.
11. Sahin A, Salman MA, Erden IA, Aypar U. Upper cervical vertebrae movement during intubating laryngeal mask, fibreoptic and direct laryngoscopy: A video-fluoroscopic study. *Eur J Anaesthesiol.* 2004;21:819-23.
12. Goutcher CM, Lochhead V. Reduction in mouth opening with semi-rigid cervical collars. *Br J Anaesth.* 2005;95:344-8.
13. Donaldson WF, Heil BV, Donaldson VP, Silvaggio VJ. The effect of airway maneuvers on the unstable C1-C2 segment: A cadaver study. *Spine.* 1997;22:1215-8.
14. Koerner I, Brambrink AM. Fiberoptic techniques. *Best Pract Res Clin Anaesthesiol.* 2005;19:611-21.
15. Asai T, Shingu K. Tracheal intubation through the intubating laryngeal mask in patients with unstable necks. *Acta Anaesthesiologica Scandinavica.* 2001;45:818-22.
16. Panjwani S, Seymour P, Pandit JJ. A manoeuvre for using the flexible fibreoptic bronchoscope through the intubating laryngeal mask airway. *Anaesthesia.* 2001;56:696-7.
17. Arslan ZI, Yildiz T, Baykara ZN, Solak M, Tokel K. Tracheal intubation in patients with rigid collar immobilisation of the cervical spine: A comparison of Airtraq and LMA CTrach devices. *Anaesthesia.* 2009;64:1332-6.
18. Rosenblatt WH, Wagner PJ, Ovassapian A, Zain ZN. Practice patterns in managing the difficult airway by anesthesiologists in the United States. *Anesth Analg.* 1998;87:153-7.