



Revista Colombiana de Anestesiología

Colombian Journal of Anesthesiology

www.revcolanest.com.co



Reporte de caso

Manejo anestésico en dos neonatos con malformación adenomatoide quística. Reporte de caso



Angélica Paola Fajardo-Escolar y Lorena Díaz-Bohada *

Departamento de Anestesiología, Salas de cirugía, Hospital Universitario San Ignacio, Pontificia Universidad Javeriana, Bogotá, D. C., Colombia

INFORMACIÓN DEL ARTÍCULO

Historia del artículo:

Recibido el 24 de noviembre de 2015

Aceptado el 21 de octubre de 2016

On-line el 8 de diciembre de 2016

Palabras clave:

Anestesia general

Recién nacido

Broncoscopia

Foramen oval permeable

Manejo de la vía aérea

R E S U M E N

Se describe la técnica anestésica en 2 neonatos con diagnóstico prenatal de malformación adenomatoide quística sintomáticos, llevados a cirugía de resección pulmonar en el Hospital Universitario San Ignacio bajo anestesia general uno de los dos con ventilación unipulmonar y analgesia con catéter caudal guiada por ecografía y el otro con anestesia general y ventilación bipulmonar.

La malformación adenomatoide quística es una patología poco frecuente que mejora su desenlace con el diagnóstico y manejo temprano con una sobrevida mayor del 95%.

© 2016 Sociedad Colombiana de Anestesiología y Reanimación. Publicado por Elsevier España, S.L.U. Este es un artículo Open Access bajo la licencia CC BY-NC-ND (<http://creativecommons.org/licenses/by-nc-nd/4.0/>).

Anesthetic management in two infants with cystic adenomatoid malformation. Case report

A B S T R A C T

In this case report we describe the anesthetic management of two newborn patients with congenital cystic adenomatoid malformation of the lung. Both patients underwent lobe resection using general anesthesia. In the first patient we also use regional anesthesia through an ultrasound guided epidural catheter and one lung ventilation. In the second patient we use general anesthesia and conventional ventilation.

Congenital cystic adenomatoid malformation is a rare condition, but it has an excellent prognosis with early diagnosis and surgical treatment.

© 2016 Sociedad Colombiana de Anestesiología y Reanimación. Published by Elsevier España, S.L.U. This is an open access article under the CC BY-NC-ND license (<http://creativecommons.org/licenses/by-nc-nd/4.0/>).

Keywords:

Anesthesia, general

Infant, newborn

Bronchoscopy

Foramen ovale, patent

Airway management

* Autor para correspondencia. Cra. 7.ª N.º 40-62, 4to piso. Departamento de Anestesiología; Hospital Universitario San Ignacio. Pontificia Universidad Javeriana. Bogotá, D. C., Colombia.

Correo electrónico: lorena.diazb@gmail.com (L. Díaz-Bohada).

<http://dx.doi.org/10.1016/j.rca.2016.10.006>

0120-3347/© 2016 Sociedad Colombiana de Anestesiología y Reanimación. Publicado por Elsevier España, S.L.U. Este es un artículo Open Access bajo la licencia CC BY-NC-ND (<http://creativecommons.org/licenses/by-nc-nd/4.0/>).

Introducción

La malformación adenomatoide quística es una lesión de presentación rara con incidencia de 1 en 10.000 a 1 en 35.000 embarazos¹, es una lesión congénita que se genera con la proliferación de los bronquiolos terminales sin la formación normal de los alvéolos; no se presenta predilección por género, raza o lateralidad y el 100% se diagnostica con la ecografía de las 20 semanas. En neonatos, la clasificación de Adzick dependiendo del tamaño de los quistes es la más utilizada, siendo la tipo 1 o macroquística más prevalente (58%) que la tipo 2 o microquística². El diagnóstico prequirúrgico debe realizarse con tomografía axial computarizada, con una sensibilidad del 100%³.

El objetivo del presente reporte es dar a conocer el manejo anestésico en el Hospital San Ignacio para 2 pacientes con una patología de presentación poco frecuente.

Reporte de casos

Caso n.º 1

Paciente masculino, de 43 semanas de edad posconcepcional, con diagnóstico prenatal de malformación adenomatoide quística derecha, al nacer con saturaciones de oxígeno entre el 75 y el 85%, requiriendo hospitalización en cuidados intensivos neonatales; peso de 3,2 kg. Paraclínicos prequirúrgicos descritos en la [tabla 1](#). Ecocardiograma con foramen oval permeable, buena función biventricular, hipertensión pulmonar leve PSAP 35 mmHg. Previo al procedimiento quirúrgico, se solicitan radiografía de tórax y tomografía axial computarizada para caracterizar la lesión ([fig. 1 a y b](#)).

Se realiza monitorización básica, preoxigenación con máscara facial e inducción intravenosa con fentanilo 3 µg/kg, lidocaína 1 mg/kg, propofol 1 mg/kg, y manteniendo

Tabla 1 – Paraclínicos pre y posquirúrgicos

Paraclínicos	Caso n.º 1, derecho		Caso n.º 2, izquierdo	
	Prequirúrgico	Posquirúrgico	Prequirúrgico	Posquirúrgico
pH		7,3		7,3
Pco2		58		58,5
PO2		78		85
HCO3		28		28,3
BE		2.1		0,2
SPO2		94%		90,3
SVO2		75		94,8
Leucocitos	17.050	7.400	27.800	73.430
Hemoglobina	11	7,63/11,87	18,86	13,43
Hematocrito	33,76	25,08/35,89	61,3	44,47
Plaquetas	500.800	454.100	222.800	391.300
Creatinina	0,28	0,36	0,59	0,18
BUN		4,4		13,2
Sodio		138		
Potasio		4		
Magnesio		1,9		

Fuente: autores.

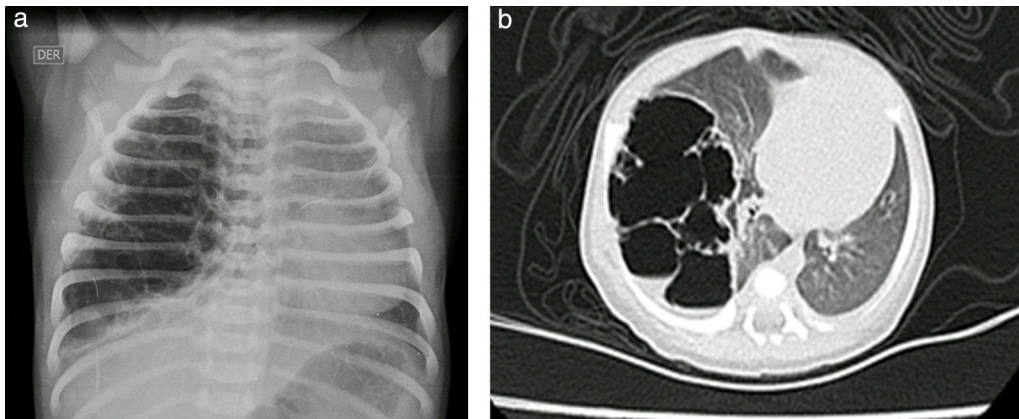


Figura 1 – a y b) Radiografía de tórax y tomografía axial computarizada de tórax prequirúrgica. Caso n.º 1.

Fuente: autores.

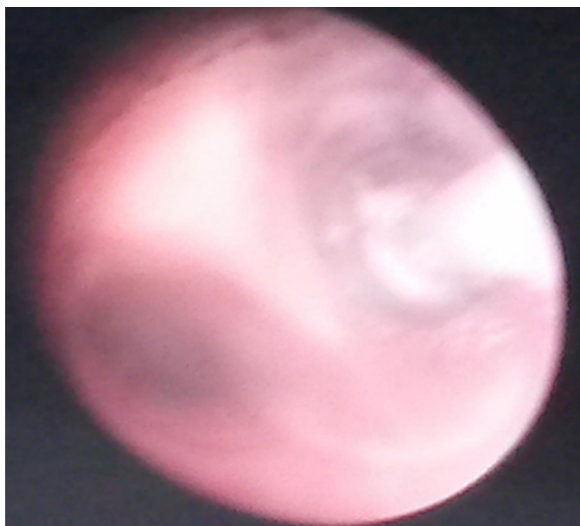


Figura 2 – Broncoscopia rígida para aislamiento y ventilación unipulmonar con catéter Fogarty. Caso n.º 1.
Fuente: autores.

ventilación espontánea se efectúa broncoscopia rígida para colocación de catéter Fogarty número 3 Fr en el bronquio fuente derecho para ventilación unipulmonar (fig. 2); posteriormente, intubación orotraqueal con tubo 3,5 fijo a 9 cm de la comisura labial, sin complicaciones, monitorización invasiva con línea arterial radial derecha y catéter venoso central yugular interno derecho. Para manejo analgésico, se procede a realizar una punción caudal con aguja Touhy n.º 20 pediátrica y se avanza el catéter peridural hasta nivel torácico de T6, espacio previamente marcado con ultrasonido y, bajo visión ecográfica con transductor de alta frecuencia, se inyecta a través del catéter bupivacaína 0,25% con volumen de 1,5 cc, observando distribución del anestésico local en el espacio peridural a ese nivel (fig. 3 a y b).

Se continúa manejo anestésico con sevoflurano a 2 Vol % y con paciente en decúbito lateral izquierdo con aislamiento pulmonar derecho se realiza resección de malformación pulmonar de lóbulo superior derecho de 10 cm de diámetro. Durante el procedimiento, el paciente permanece estable hemodinámicamente con saturaciones entre 94 y 96%, sangrado total de 10 cc y control de gases arteriales en equilibrio ácido base (tabla 1), que permitió la extubación del paciente al final del procedimiento y el manejo postoperatorio de dolor con infusión por catéter caudal torácico durante las siguientes 48 h, lo que permite mantener adecuada mecánica respiratoria y recuperación postoperatoria temprana sin inestabilidad hemodinámica ni requerimiento de oxigenoterapia.

Reporte de patología: lóbulo superior derecho con malformación adenomatoide quística tipo II; control radiográfico con adecuada expansión pulmonar (fig. 4).

Caso n.º 2

Recién nacido de sexo femenino de 38,5 semanas de edad posconcepcional, con diagnóstico prenatal de malformación adenomatoide quística tipo 1 del lado izquierdo; peso

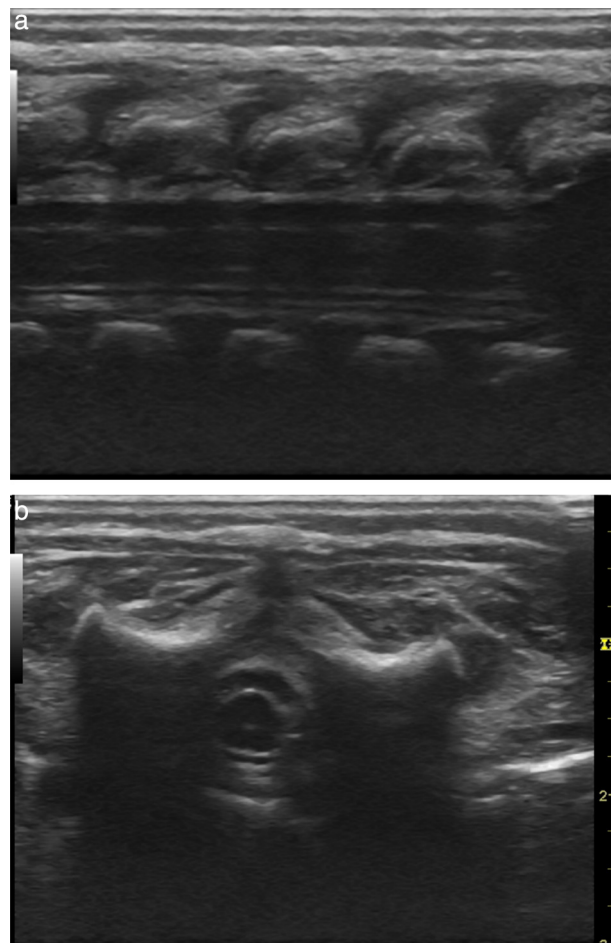


Figura 3 – Espacio peridural en neonato con diseminación de anestésico local a nivel torácico guiada por ecografía. a) Corte sagital. b) Corte coronal. Transductor de alta frecuencia. Caso n.º 1.

Fuente: autores.

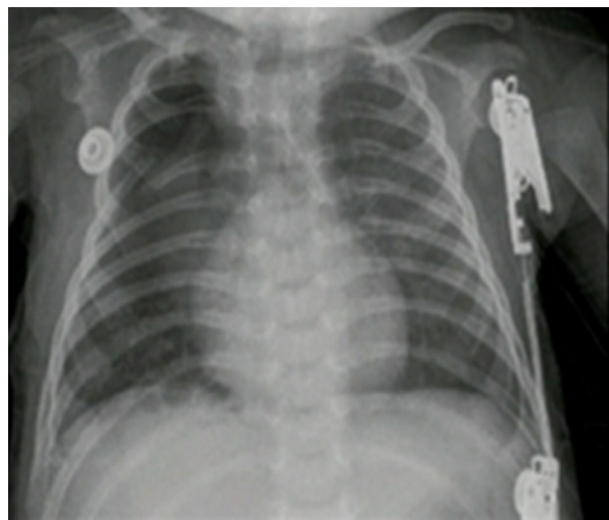


Figura 4 – Radiografía de tórax control en el postoperatorio. Caso n.º 1.

Fuente: autores.

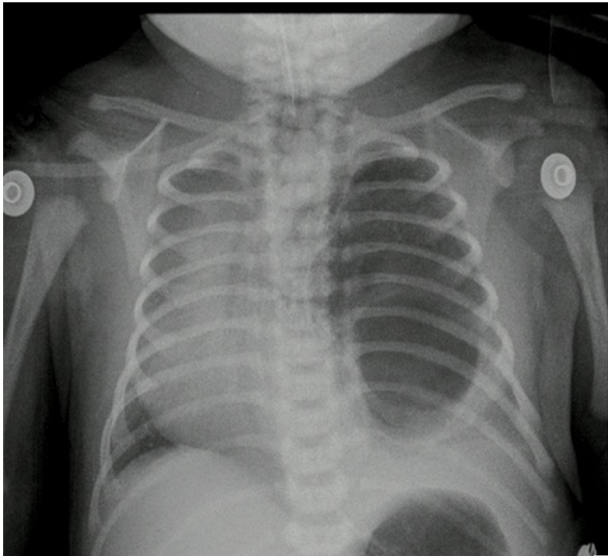


Figura 5 – Radiografía de tórax prequirúrgica. Caso n.º 2.
Fuente: autores.

al nacer de 2.875 g. Ecocardiograma prequirúrgico con ductus permeable de 3,8 mm, sin repercusión hemodinámica, foramen oval permeable, buena función biventricular. Paraclínicos prequirúrgicos descritos en la [tabla 1](#). Previo al procedimiento quirúrgico, se realizan una radiografía de tórax y una tomografía axial computarizada ([fig. 5](#)).

Se realiza monitorización básica, previa oxigenación, inducción intravenosa con fentanilo 3 $\mu\text{g}/\text{kg}$, lidocaína 1 mg/kg, propofol 3 mg/kg y cisatracurio 0,1 mg/kg; posterior intubación orotraqueal con tubo 3 sin neumotaponador fijo a 10 cm de la comisura labial, quedando selectivo al pulmón derecho; verificación por auscultación pulmonar. Se canaliza la línea arterial radial izquierda; paciente con catéter epicutáneo en posición. Durante el intraoperatorio de lobectomía inferior y de la llingula, paciente con dificultad para la ventilación, requiriendo ventilación manual para control de las presiones de vía aérea, con episodios de desaturación hasta el 84% durante la resección y la posición en decúbito lateral derecho; control de gases arteriales con acidosis respiratoria importante, con CO_2 en 55, por lo que no fue posible la extubación. Sangrado intraoperatorio de 15 ml.

Reporte de patología con lesión quística dependiente del lóbulo inferior del pulmón izquierdo y secuestro pulmonar intralobar. En el postoperatorio, control de radiografía de tórax con adecuada expansión torácica.

Discusión

La malformación adenomatoide descrita por primera vez en 1949 por Chiń Tang es una patología poco prevalente de etiología desconocida; es una lesión hamartomatosa que contiene tejido de diferentes orígenes pulmonares con formación anormal de los alvéolos, generando quistes de diversos tamaños

que principalmente se presentan unilaterales (80-95%). Se desarrollan embriológicamente en el periodo pseudoglandular y sacular a las 7-17 semanas de gestación; fisiopatológicamente, se cree que son secundarias a proliferación tisular anómala, obstrucción de la vía aérea y displasia y metaplasia de tejidos normales⁴.

Existen 2 clasificaciones: la de Stocker, que divide las malformaciones en 5 tipos sobre la base del componente histológico de la lesión, y la de Adzick, basada en el tamaño de los quistes encontrados en el pulmón. La ecografía prenatal diagnostica más del 80% de las lesiones, con lo cual, según el tamaño de la lesión con respecto al perímetro cefálico, se puede calcular el volumen de la lesión, lo que se correlaciona directamente con la sobrevida y el riesgo de complicaciones como desviación mediastinal marcada, hidropesía fetal, ascitis y falla cardíaca. En algunos casos se realiza cirugía antenatal, sin encontrar evidencia significativa que respalde este manejo⁵. El diagnóstico tardío en ocasiones se realiza por infecciones pulmonares a repetición, bronquiectasias, abscesos pulmonares, hemoptisis, pneumotórax, asma resistente al manejo o por transformación maligna⁵.

El procedimiento quirúrgico debe realizarse previo a la aparición de los síntomas, tales como dificultad respiratoria, taquipnea, retracciones y cianosis; y de forma temprana, lo cual mejora el pronóstico, puede generar crecimiento compensatorio del pulmón, disminución en el riesgo de neumotórax espontáneo, de infección y de transformación maligna^{6,7}, así como ayuda a salvar el parénquima adyacente sano y contrarresta la posible desviación mediastinal secundaria.

El riesgo de complicaciones quirúrgicas es del 6 al 9%, siendo principalmente secundario a fugas de aire, atelectasias, derrame pleural, neumotórax y fístulas broncopleurales. La mortalidad es prácticamente inexistente y posterior al procedimiento la extubación es facilitada por el manejo analgésico con regional/peridural⁸.

En algunas series se describe el manejo por videotoracoscopia, resultando en un incremento del tiempo quirúrgico con menor estancia hospitalaria, mejores desenlaces cosméticos y menor dolor en el postoperatorio⁹⁻¹¹.

El reto anestésico en este tipo de pacientes es mantener la estabilidad hemodinámica y adecuadas saturaciones durante la ventilación del neonato en decúbito lateral con tórax abierto. En los casos anteriormente descritos, expusimos 2 técnicas anestésicas con resultados posoperatorios claramente diferentes. El uso de ventilación unipulmonar en el primer paciente redujo el sangrado, facilitó la resección de la malformación y mantuvo la relación ventilación/perfusión, disminuyendo el shunt en ese pulmón, logrando una adecuada saturación y manejo de CO_2 ; a diferencia del segundo paciente, en el que el aislamiento con tubo orotraqueal selectivo con verificación clínica por auscultación no garantizó el aislamiento adecuado de la malformación, presentando mayor sangrado intraoperatorio, permanencia del shunt y dificultad en la ventilación por aumento de las presiones de la vía aérea, con aumento considerable del CO_2 , lo que hizo imposible la extubación al final del procedimiento. Por otro lado, la técnica anestésica combinada en el primer caso logró disminuir el consumo de anestésico inhalado con una dosis

pequeña de anestésico local, sin producir cambios hemodinámicos y facilitando la extubación y el manejo analgésico posoperatorio a través de la infusión continua de anestésico local por el catéter peridural torácico.

Comité de ética

El reporte de casos fue presentado en el comité de ética médica del Hospital Universitario San Ignacio y avalado para publicación.

Responsabilidades éticas

Protección de personas y animales. Los autores declaran que para esta investigación no se han realizado experimentos en seres humanos ni en animales.

Confidencialidad de los datos. Los autores declaran que han seguido los protocolos de su centro de trabajo sobre la publicación de datos de pacientes.

Derecho a la privacidad y consentimiento informado. Los autores han obtenido el consentimiento informado de los pacientes y/o sujetos referidos en el artículo. Este documento obra en poder del autor de correspondencia.

Financiamiento

Ninguno.

Conflicto de intereses

Los autores declaran no tener conflicto de interés.

REFERENCIAS

1. Durell J, Lakhoo K. Congenital cystic lesions of the lung. *Early Human Development*. 2014;90:935-9.
2. MacSweeney F, Papagiannopoulos K, Goldstraw P, Sheppard MN, Corrin B, Nicholson AG. An assessment of the expanded classification of congenital cystic adenomatoid malformations and their relationship to malignant transformation. *Am J Surg Pathol*. 2003;27:1139-46.
3. Calvert JK, Lakhoo K. Antenatally suspected congenital cystic adenomatoid malformation of the lung: Postnatal investigation and timing of surgery. *J Pediatr Surg*. 2007;42:411-4.
4. Sfakianaki A, Copel J. Congenital cystic lesions of the lung: Congenital cystic adenomatoid malformation and bronchopulmonary sequestration. *Rev Obstet Gynecol*. 2012;5:85-93.
5. Kotecha S, Barbato A, Bush A, Claus F, Davenport M, Delacourt C, et al. Antenatal and postnatal management of congenital cystic adenomatoid malformation. *Paediatr Resp Rev*. 2012;13:162-71.
6. Braid R, Puligandla P, Laberge J. Congenital lung malformations: Informing best practice. *Semin Pediatr Surg*. 2014;23:270-7.
7. Stanton M, Njere I, Ade-Ajayi N, Patel S, Davenport M. Systematic review and meta-analysis of the postnatal management of congenital cystic lung lesions. *J Pediatr Surg*. 2009;44:1027-33.
8. Liechty AY, Tsai KW, Hedrick HL, Bebbington M, Wilson RD, Johnson MP, et al. Outcomes after postnatal resection of prenatally diagnosed asymptomatic cystic lung lesions. *J Pediatr Surg*. 2008;43:513-7.
9. Rahman N, Lakhoo K. Comparison between open and thoracoscopic resection of congenital lung lesions. *J Pediatr Surg*. 2009;44:333-6.
10. Nasr A, Bass J. Thoracoscopic vs open resection of congenital lung lesions: A meta analysis. *J Pediatr Surg*. 2012;47:857-61.
11. Wall J, Coates A. Prenatal imaging and postnatal presentation, diagnosis and management of congenital lung malformations. *Curr Opin Pediatr*. 2014;26:315-9.