

# Revista Colombiana de Anestesiología

## Colombian Journal of Anesthesiology

www.revcolanest.com.co



### Reporte de caso

## Consideraciones anestésicas para cirugía ortognática: reporte de un caso clínico

Nayely García Méndez<sup>a,\*</sup>, Pedro Alberto González Ramírez<sup>b</sup>,  
María Magdalena Crisostomo Pineda<sup>c</sup> y Concepción Rivero Picazo<sup>d</sup>

<sup>a</sup> Especialista Anestesiología, Maestría Investigación Clínica Experimental en Salud, Servicio de Anestesiología de la Unidad Médica de Alta Especialidad del Centro Médico Nacional "La Raza", UNAM Facultad de Medicina, México Distrito Federal, México

<sup>b</sup> Especialista Anestesiología, Maestría Ciencias Médicas IPN, Servicio de Anestesiología, Hospital San Ángel Inn, México Distrito Federal, México

<sup>c</sup> Especialista en Anestesiología Pediátrica, Servicio de Anestesiología del Hospital General de Zona 2-A Francisco del Paso y Troncoso, México Distrito Federal, México

<sup>d</sup> Especialista Anestesiología, Servicio de Anestesiología del Hospital General de Zona 2-A Francisco del Paso y Troncoso, México Distrito Federal, México

### INFORMACIÓN DEL ARTÍCULO

#### Historia del artículo:

Recibido el 7 de junio de 2012

Aceptado el 1 de agosto de 2012

On-line el 1 de diciembre de 2012

#### Palabras clave:

Cirugía ortognática

Anestesia

Osteotomía

Dexmedetomidina

### R E S U M E N

**Objetivo:** Selección de fármacos anestésicos ideales en cirugía maxilofacial.

**Material y métodos:** Varón de 22 años, 75 kg de peso y 171 cm de altura. No premedicado. Parámetros vitales prequirúrgicos: PA 120/70; FC 72 × min; SPO<sub>2</sub> 96%; temperatura 36,5 °C; ECG 5 derivaciones ritmo sinusal, y capnografía. Preoxigenación por 5 min mediante mascarilla facial. Se realiza prueba de olfateo corroborando buena ventilación, se coloca hisopo impregnado de oximetazolina spray 0,05%. Se inicia la administración de dexmedetomidina (concentración de solución 0,8 µg/ml) en infusión continua por vía intravenosa a 0,05 µg/kg/h con una escala Ramsay 2, se inicia inducción con fentanil 3 µg/g, propofol 2 mg/kg, rocuronio 0,6 mg/kg. Se introduce por nariz derecha tubo endotraqueal Murphy N.º 7, lubricado con lidocaína 10% spray, a través de la nasofaringe. Comenzando la cirugía se la ajusta dosis de dexmedetomidina a 0,1 µg/kg/h. Durante el acto anestésico-quirúrgico se mantiene con PA entre 84/55 y 90/53 mmHg, FC con cifras entre 58-76 por minuto.

**Resultados:** La selección de los fármacos anestésicos permitió lograr la estabilidad hemodinámica y bienestar en el despertar del paciente.

**Conclusión:** La anestesia para cirugía ortognática en la actualidad por su evolución hace necesario combinar diferentes técnicas anestésicas para poder proporcionar a los pacientes tranquilidad, seguridad, bienestar y analgesia postoperatoria.

© 2012 Sociedad Colombiana de Anestesiología y Reanimación. Publicado por Elsevier España, S.L. Todos los derechos reservados.

\* Autor para correspondencia. Oriente 158, No. 147, Colonia Moctezuma segunda sección, Delegación Venustiano Carranza, C.P. 15530, México, Distrito Federal, México.

Correo electrónico: ayeyigmendez@comunidad.unam.mx (N. García Méndez).

0120-3347/\$ – see front matter © 2012 Sociedad Colombiana de Anestesiología y Reanimación. Publicado por Elsevier España, S.L. Todos los derechos reservados. <http://dx.doi.org/10.1016/j.rca.2012.10.001>

## A B S T R A C T

**Keywords:**

Orthognathic surgery  
Anesthesia  
Osteotomy  
Dexmedetomidine

**Objective:** Selection of ideal anesthetic drugs in maxillofacial surgery.

**Material and methods:** A 22-year-old male patient weighing 75 kg and 171 cm in height, with no premedication. Pre-operative vital parameters were BP 120/70, HR 72× min, SpO<sub>2</sub> 96%, temperature 36.5 °C, sinus rhythm on 5-lead EKG, capnography. The patient was subjected to 5 min of pre-oxygenation through a facial mask. The sniff test was performed, good ventilation was confirmed and a Q-tip impregnated in 0.05% oxymetazoline was applied. An intravenous continuous infusion of dexmedetomidine (solution concentration of 0.8 cg/ml) was initiated at a rate of 0.05 mcg/kg/h with a score of 2 on the Ramsay scale. Induction was initiated with fentanyl 3 mcg/kg, propofol 2 mg/kg, rocuronium 0.6 mg/kg. A No. 7 Murphy endotracheal tube lubricated with a 10% lidocaine spray was introduced through the right nostril down to the nasopharynx. At the start of surgery, the dose of dexmedetomidine was increased to 0.1 mcg/kg/h. Intra-operatively, BP was maintained between 84/55 mmHg and 90/53 mmHg, and HR between 58 and 76 per minute.

**Results:** The selection of anesthetic drugs allowed for hemodynamic stability and comfort on awakening.

**Conclusion:** Anesthesia for orthognathic surgery, as it has evolved today, requires combining different anesthetic techniques in order to ensure that the patient remains calm, comfortable and reassured, with adequate post-operative analgesia.

© 2012 Sociedad Colombiana de Anestesiología y Reanimación. Published by Elsevier España, S.L. All rights reserved.

## Introducción

Paciente portador de hipoplasia maxilar/prognatismo mandibular, programado para osteotomía sagitales de rama bilaterales (Le Fort I). Antecedentes: cirugía previa apendicectomía y odontectomías en terceros molares, sin complicaciones anestésicas. La combinación de fentanilo y dexmedetomidina eran los fármacos que más se acercaban al perfil deseado.

## Objetivo

Selección de fármacos anestésicos ideales para inducción y mantenimiento en cirugía maxilofacial que brinden analgesia complementaria, dosificación confiable y eficaz para asegurar una ventilación adecuada en la Unidad de Cuidados Postanestésicos y buena estabilidad hemodinámica<sup>1</sup>.

## Material y métodos

Varón de 22 años, 75 kg de peso y 171 cm de altura. No premedicado. Parámetros prequirúrgicos: PA 120/70, FC 72, SPO<sub>2</sub> 96%. EF. Cara ovalada, aumento en el diámetro transversal, frente amplia, tercios faciales descompensados con proyección de tercio medio mandibular, nariz central con narinas permeables, sin datos de hiper o hipotrofia de cornetes, boca central, labio superior corto, incompetencia labial inferior. Dientes intraoralmente dentición propia, con aparatología ortodóncica funcional. Protrusión mandibular grado I. Sin datos de macroglosia. Mallampati I. Articulación temporomandibular:

presencia de crepitación y dolor leve a la digitopresión que cede al suspender la maniobra. Con una distancia interincisivos de más de 3 cm. Espacio mandibular de 3 cm. Longitud horizontal de la mandíbula de 11 cm. Cuello cilíndrico, circunferencia de cuello de 35 cm, con movimientos de flexión y extensión de cuello, tráquea central movable, Patil-Aldrete de 6 cm, articulación atlanto-occipital con extensión del cuello grado I, con flexión cervical mayor a 90°.

Preoxigenación por 5 min mediante mascarilla facial con oxígeno al 100% a 3l/min. Se realiza prueba de olfateo, se corrobora buena ventilación con ambas narinas, refiriendo mejor ventilación con narina derecha, se coloca hisopo impregnado de oximetazolina spray al 0,05% en ambas fosas nasales durante 10 min. Se inicia la administración de dexmedetomidina (concentración de solución 0,8 µg/ml) en infusión continua por vía intravenosa a 0,0 µg/kg/h con una escala Ramsay 2, se inicia narcosis con fentanil 3 µg/kg, inducción con propofol 2 mg/kg y se coloca cánula orofaríngea (Guedel), se verifica adecuada ventilación por lo que se relaja con rocuronio 0,6 mg/kg, atropina 10 µg/kg, dando apoyo manual asistido a la ventilación durante 5 min, se realiza entonces laringoscopia directa con hoja McCoy, se visualiza un Cormack-Lehane grado I, se introduce por narina derecha un tubo endotraqueal Murphy N.º 7, lubricado con lidocaína 10% spray, a través de la nasofarínge, se introduce pinzas de Magill en orofarínge y se dirige la punta del tubo a la tráquea y se intuba al primer intento, se auscultan en vértice y basales, se verifica murmullo vesicular bilateral y la presencia de curva de capnografía ETCO<sub>2</sub> 28-36 mmHg. Se conecta a ventilación mecánica controlada por volumen tidal de 600 ml, frecuencia respiratoria de 10-12, I: E 1: 2, con O<sub>2</sub> al 100% a 2l/min y con sevoflurano a 1,5-2 vol%.

Comenzando la cirugía se ajusta la dosis de dexmedetomidina a 0,1 µg/kg/h. Durante el acto anestésico-quirúrgico se mantiene con PA entre 84/55 y 90/53 mmHg, FC con cifras entre 58-70 por minuto, ETCO<sub>2</sub> entre 28-29 mmHg y SpO<sub>2</sub> de 99%, cursando hemodinámicamente estable. El balance hídrico global (+) 105 ml. Ingresos: solución NaCl 0,9% 1.900 ml. Hartmann 1.000 egresos de: 2.795 ml, con un sangrado aproximado de

500 ml. Se termina el procedimiento quirúrgico, se corrobora la hemostasia del sitio quirúrgico y se aspiran secreciones orofaríngeas. Se coloca cánula de Guedel, se cierra el vaporizador y se continua con apoyo ventilatorio asistido manualmente con oxígeno al 100% 3l x min, al momento de recuperar reflejos protectores de vía aérea se extuba sin complicaciones (fig. 1).

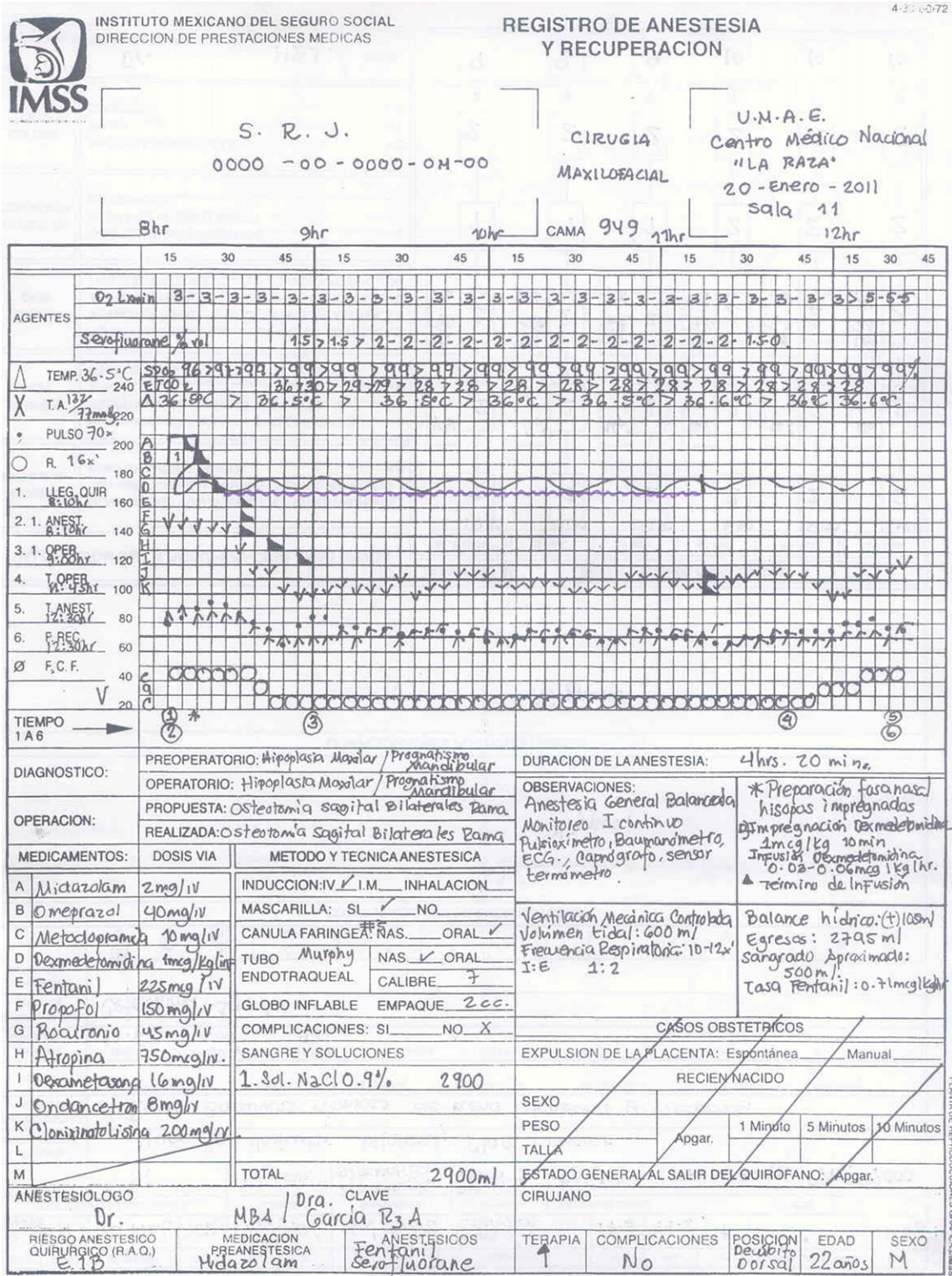


Figura 1 – Registro de anestesia y recuperación.

VALORACION PREENESTESICA															
EDAD	SEXO	ESTATURA	PESO	TA	P	R	T	TEGUMENTOS	Hb	Hto	Fh	GRUPO SANGUINEO	T. PROT.		
22 años	M	1.77 mt.	75kg	132/77	70x'	16x'	86-59c	Buena Coloración	17.3	49.2	+	"O"	11.7 seg		
ANTECEDENTES ANESTESICOS		ALERGIA	DENTADURA	CUELLO	ESTADO PSIQUICO		OTROS								
Sí		Negado.	Apatorología ortodóntica	Pat. Aldrehi 2	Ansioso		TPT 29 seg. Pla. 232000								
APARATO RESPIRATORIO	Murmullo Vesicular bilateral; Claro Pulmonar														
APARATO CARDIOVASCULAR	Ruidos Cardiacos rítmicos de buena intensidad y frecuencia														
ORINA	DENSIDAD	ALBUMINA	CILINDROS	HEMATURIA	BILIRRUBINA	GLUCOSA	ACETONA								
QUIMICA SANGUINEA	UREA	CREATININA	GLUCOSA	ALBUMINA	GLOBULINA	PO <sub>2</sub>	PCO <sub>2</sub>	SAT % Hb	pH	K	CL	Na			
	33.6	1.08	97												
MEDICAMENTOS PREVIOS	Cefotaxima 1gr. /iv														
ANALGESICA OBSTETRICA															
r.a.q.	(E) U	(1)	(A) B	E U	2	A B	E U	3	A B	E U	4	A B	E U	5	A B
COMPLICACIONES TRANSANESTESICA															
Ninguna															
COMPLICACIONES POSTANESTESICAS															
Ninguna.															
VALORACION DE LA RECUPERACION ANESTESICA				QUIROFANO	SALA DE RECUPERACION										
				AL SALIR	0 min.	20 min.	60 min.	90 min.	120 min.						
ACTIVIDAD MUSCULAR	MOVIMIENTOS VOLUNTARIOS (4 EXTREMIDADES) = 2 MOVIMIENTOS VOLUNTARIOS (2 EXTREMIDADES) = 1 COMPLETAMENTE INMOVIL..... = 0			12:30	12:30	12:30	13:30	15:00	16:30	2	2	2	2	2	
RESPIRACION	RESPIRACIONES AMPLIAS Y CAPAZ DE TOSER..... = 2 RESPIRACIONES LIMITADAS Y TOS DEBIL..... = 1 APNEA..... = 0 (FRECUENCIA = F)			14x'	16x'	16x'	16x'	16x'	16x'	2	2	2	2	2	
CIRCULACION	TENSION ARTERIAL: : 20 / DE CIFRAS DE CONTROL = 2 TENSION ARTERIAL: : 20 50 / DE CIFRAS DE CONTROL = 1 TENSION ARTERIAL: : 50 / DE CIFRAS DE CONTROL = 0 ( FRECUENCIA DE PULSO = P ) ( Y TENSION ARTERIAL = TA )			107/90 68x'	107/90 68x'	105/68 70x'	116/72 70x'	118/72 76x'	110/63 76x'	2	2	2	2	2	
ESTADO DE CONCIENCIA	COMPLETAMENTE DESPIERTO..... = 2 RESPONDE AL SER LLAMADO..... = 1 NO RESPONDE..... = 0			1	1	1	2	2	2	1	1	1	2	2	
COLORACION	MUCOSAS SONROSADAS..... = 2 PALIDA..... = 1 CIANOSAS..... = 0			2	2	2	2	2	2	2	2	2	2	2	
ALTA SU PISO	Or. MBP.			TOTAL	9	9	9	10	10	10	10	10	10	10	
MEDICO RESPONSABLE															

320 001 3013 REV.

Figura 1 (Continúa)

**Discusión**

La nocicepción involucra una serie de mecanismos que codifican y transmiten la señal de dolor desde el punto donde se produjo la estimulación nociva en la periferia, hasta los centros superiores en el sistema nervioso central.

La acción de fármacos agonistas de los receptores de aspartato y glutamato, al unirse a sus receptores producen hiperalgesia. El glutamato es el principal aminoácido excitatorio del SNC, puede participar en los procesos de transmisión nociceptiva a nivel espinal. Del tálamo y sustancia reticular, el estímulo es enviado a la corteza cerebral, al lóbulo parietal y a la zona somatosensitiva.

La eficacia de los agonistas adrenérgicos alfa-2 pueden variar según el procedimiento quirúrgico realizado. Se ha demostrado que los agonistas alfa-2-adrenérgicos disminuyen el tono simpático, inducen sedación, disminuyen la frecuencia cardíaca (FC) y la presión arterial (TA) además de la respuesta metabólica al estrés durante el perioperatorio.

Permanece poco claro cómo seleccionar el fármaco para el mantenimiento perioperatorio, sobre todo en la cirugía ortognática. Siendo la importancia de una adecuada valoración en la vía aérea, así como la selección de fármacos que pudieran evitar la depresión respiratoria, ya que es común la colocación de ligas interdigitales, dificultando un acceso rápido en la Unidad de Cuidados Postoperatorios en caso de urgencia<sup>2,3</sup>.

En la cirugía ortognática debemos considerar las pérdidas hemáticas, algunos fármacos anestésicos que podemos considerar específicamente son la clonidina y la dexmedetomidina, estas aumentan significativamente la incidencia de hipotensión perioperatoria, efecto farmacológico que podemos utilizar en este tipo de cirugías<sup>4</sup>.

La dexmedetomidina es un derivado imidazólico de carácter lipofílico, es un potente agonista alfa-2-adrenérgico de afinidad 8 veces mayor por los receptores alfa-2-adrenérgicos que la clonidina.

La dexmedetomidina podría ser una opción bastante atractiva debido a las consideraciones anestésicas de estos pacientes, ya que no produce depresión de los centros respiratorios y disminuye el consumo de opioides en el postoperatorio hasta un 66%, sin la depresión de los centros ventilatorios.

Su mecanismo se lleva a cabo mediante su unión al alfa-2-AR, con la activación de las proteínas G (proteínas reguladoras fijadoras de nucleótidos de guanina); que se traduce en inhibición de la enzima adenil ciclasa, reduciéndose la concentración de AMPc.

Los agonistas alfa-2-AR, son usados como analgésicos y sedantes; con acción en el núcleo del rafe magno, localizado en la región rostro-ventromedial de la médula, considerados una importante fuente de control descendente de las neuronas receptoras espinales del dolor.

Su acción analgésica se debe a la inhibición de la liberación de neurotransmisores excitadores en la médula espinal, donde existe un gran número de excitadores alfa-2-AR.

**Acción antinociceptiva:** ejercida predominantemente sobre el receptor alfa-2-AR de la médula espinal. Su administración sistémica produce efectos antinociceptivos y sedantes, mientras que la administración intratecal solo determina una acción antinociceptiva. **Acciones hipnotico-sedantes:** a dosis sedantes, disminuye de forma dosis-dependiente las concentraciones de GMPc cerebeloso, a nivel del *locus ceruleus* que provoca una disminución dosis dependiente de la liberación presináptica de noradrenalina en la vía ascendente hacia el córtex, así como de la serotonérgica, ambas asociadas con la transición del estado de vigilia al sueño.

**Acción anestésica:** disminuye los requerimientos de otros fármacos empleados en la inducción y el mantenimiento anestésico, en relación con el efecto inhibitorio sobre la transmisión central de tipo noradrenérgico, también se ha sugerido que existe un lugar adicional de acción de los alfa-2-agonistas, diferente del receptor presináptico autoinhibidor de las vías

noradrenérgicas, que mediaría la acción reductora de la concentración alveolar mínima (CAM) de los anestésicos volátiles.

**Acciones cardiovasculares:** la estimulación de receptores alfa-2-AR a nivel medular y cerebral y también periféricos, provocan el ascenso inicial de presión arterial tras la administración de dexmedetomidina debida al estímulo de receptores alfa-2 posinápticos de localización vascular periférica. El descenso de la frecuencia cardíaca es reflejo de la estimulación de los barorreceptores y la reducción subsiguiente de la frecuencia cardíaca es debida a una depresión simpática de origen central, que dejaría el tono vagal sin oposición. Y para otros, la hipotensión que sigue a la hipertensión inicial es atribuida a su acción vascular periférica, por la estimulación de receptores alfa-2-AR presinápticos, mientras que también se explicaría por una supresión de la descarga de los nervios simpáticos.

**Acciones sobre el sistema respiratorio:** los receptores alfa-2-AR tienen escasa implicación en el control central de la respiración. Puesto que el sueño no REM origina un descenso en la pendiente y un desplazamiento a la derecha de 3-5 mmHg de la curva de respuesta ventilatoria hipercápnic, los efectos sobre la respiración son explicados por el estado de sueño inducido por dexmedetomidina al actuar sobre el *locus ceruleus* más que a nivel bulbar.

**Acciones renales:** inducen diuresis mediante la probable atenuación de la secreción de la hormona antidiurética o por el bloqueo de su efecto en los túbulos renales.

**Acciones endocrinas:** están relacionadas con la disminución del flujo simpático con la consiguiente disminución de catecolaminas circulantes. La estimulación de receptores alfa-2-AR localizados en las células beta del páncreas explicaría la tendencia a la hiperglucemia que provocan al disminuir la secreción de insulina.

**Acciones oculares:** los agonistas alfa-2-AR descienden la presión intraocular reduciendo la formación de humor acuoso mediante mecanismos centrales o periféricos.

**Acciones intestinales:** la disminución del flujo salival se produce por efecto directo de los alfa-2-agonistas sobre los receptores alfa-2-AR de las glándulas salivales y por inhibición de la liberación de acetilcolina.

**Acciones a nivel vascular cerebral:** se han identificado 4 acciones del fármaco que pueden influenciar la hemodinámica intracraneal: 1) al actuar sobre los receptores alfa-2A presinápticos disminuye la liberación de noradrenalina, promoviendo la vasodilatación indirecta por disminución de la producción de endotelina-1 y facilita la producción de óxido nítrico; 2) al actuar sobre los receptores alfa-2B del músculo liso arteriolar puede incrementar directamente el tono y generar un efecto vasoconstrictor e hipertensor (regional del SNC, pero también sistémico), lo cual logra al parecer mediante los canales tipo L de calcio y con dosis altas; 3) la sedación y tranquilidad generada por el fármaco, actuando sobre el *locus ceruleus* y mediante la estimulación del acople metabólico-vascular promovería la vasoconstricción y consiguiente reducción del flujo sanguíneo cerebral (FSC), por lo menos en algunas regiones del encéfalo, y por último, y 4) los efectos sistémicos del fármaco, induciendo bradicardia e hipotensión, deberían activar los mecanismos de autorregulación con conservación del FSC, pero con la vasodilatación y el consiguiente aumento del volumen sanguíneo cerebral (VSC).

**Aplicaciones clínicas:** los efectos simpaticolíticos de la dexmedetomidina están manifestados por disminución de la tensión arterial, la frecuencia cardíaca y la liberación de norepinefrina en el periodo perioperatorio. No produce depresión respiratoria, y ha sido aprobado su uso en cuidados intensivos desde 1999 por la FDA, pero recientemente se ha ampliado su uso en anestesia. Este medicamento tiene el potencial de atenuar los incrementos de la tensión arterial y la frecuencia cardíaca en el perioperatorio, además, tiene la facultad de disminuir los requerimientos de opiodes y agentes anestésicos inhalatorios como coadyuvante durante la anestesia general. Existe la presencia de boca seca como efecto secundario común a los alfa-2-agonistas, reportada en 3 de los sujetos participantes en los estudios realizados.

El uso de anestésicos con corta duración de acción sumado a la administración de los anestésicos inhalatorios permite agilizar el proceso de recuperación del paciente.

La utilidad de la dexmedetomidina en el periodo perioperatorio sigue creciendo. La estabilidad hemodinámica que ofrece la hace un complemento útil en la anestesia<sup>5,6</sup>.

## Resultados

La selección de los fármacos anestésicos permitió lograr estabilidad hemodinámica, bienestar en el despertar del paciente, así como disminución en el consumo de narcótico y halogenado se logró analgesia complementaria. Tiempo quirúrgico: 2 h 45 min. Las dosis de fentanilo y dexmedetomidina se ajustaron según los parámetros hemodinámicos transanestésicos. El paciente se trasladó a recuperación con buen estado de alerta, no tuvo dolor, ni náuseas postoperatorias. Como medicación complementaria se utilizó: corticoide (dexametasona 16 mg), ondansetrón, protector gástrico y analgésico (clonixinato de lisina 200 mg).

## Conclusión

La anestesia para la cirugía ortognática en la actualidad, por su evolución hace necesario combinar diferentes técnicas anestésicas para poder proporcionar a los paciente tranquilidad, seguridad, bienestar y analgesia postoperatoria. Estos procedimientos conllevan independientemente del riesgo anestésico quirúrgico algunos factores que le agregan ciertos retos extra como tener que compartir la vía aérea con el cirujano, en la mayoría de los casos acceder a la vía aérea por vía nasofaríngea, además, los pacientes regresarán del quirófano a la Unidad de Cuidados Postanestésicos con edema de la vía aérea superior, y en algunas ocasiones con esta parcialmente

restringida por la aplicación de ligas interdentes, etc. La dexmedetomidina alfa-2-agonista, la hipotensión, que es el efecto secundario más importante relacionado con su uso podría ser beneficioso en el procedimiento, además de potenciar la analgesia y deja sedación posquirúrgica sin modificar los reflejos protectores y la despertabilidad. Este caso clínico demuestra que las condiciones anestésicas fueron óptimas para el paciente y que es posible la realización de cirugía ortognática bajo el perfil farmacocinético de la dexmedetomidina.

## Financiación

Recursos propios de los investigadores.

## Conflicto de intereses

Los autores declaran no tener ningún conflicto de intereses.

## Agradecimientos

Los autores agradecen a los participantes en este estudio, a cada médico y al equipo de investigación del IMSS UMAE CMN «La Raza» por su compromiso en este proyecto.

## REFERENCIAS

1. Ueki K, Mukozawa A, Okabe K, Miyazaki M, Moroi A, Marukawa K, et al. Changes in the lip closing force of patients with class III malocclusion before and after orthognathic surgery. *Int J Oral Maxillofac Surg.* 2012;41:835-8.
2. Erkan M, Ulkur E, Karagoz H, Karacay S, Basaran G, Sonmez G. Orthognathic surgical planning on three-dimensional stereolithographic biomodel. *J Craniofac Surg.* 2011;22:1336-41.
3. Kim EJ, Palomo JM, Kim SS, Lim HJ, Lee KM, Hwang HS. Maxillofacial characteristics affecting chin deviation between mandibular retrusion and prognathism patients. *Angle Orthod.* 2011;81:988-93. Epub 2011 Jun 7.
4. Mahajan R, Ahmed P, Shafi F, Bassi R. Dual bougie technique for nasotracheal intubation. *Anesth Prog.* 2012;59:85-6.
5. Oncül AM, Cimen E, Küçükyavuz Z, Cambazoğlu M. Postoperative analgesia in orthognathic surgery patients: diclofenac sodium or paracetamol? *Br J Oral Maxillofac Surg.* 2011;49:138-41.
6. Rana M, Gellrich NC, Joos U, Piffkó J, Kater W. 3D evaluation of postoperative swelling using two different cooling methods following orthognathic surgery: a randomised observer blind prospective pilot study. *Int J Oral Maxillofac Surg.* 2011;40:690-6.