



# Revista Colombiana de Anestesiología

## Colombian Journal of Anesthesiology

www.revcolanest.com.co



### Revisión

## Anatomía de la vía aérea para el broncoscopista. Una aproximación a la anestesia



Hans Fred García Araque<sup>a</sup>, Oscar Valencia Orgaz<sup>b</sup>, Ramón López Vicente<sup>c</sup>  
y Sergio Esteban Gutiérrez Vidal<sup>d,\*</sup>

<sup>a</sup> Anestesiólogo Cardiovascular, Servicio de Anestesiología y Reanimación, Hospital Militar Central, Bogotá D.C., Colombia

<sup>b</sup> Anestesiólogo, FEA, Departamento de Anestesiología y Reanimación, Hospital 12 de Octubre, Madrid, España

<sup>c</sup> Anestesiólogo, DESA, FEA, Departamento de Anestesiología y Reanimación, Hospital 12 de Octubre, Madrid, España

<sup>d</sup> Estudiante, Facultad de Medicina, Universidad Militar Nueva Granada, Bogotá D.C., Colombia

#### INFORMACIÓN DEL ARTÍCULO

##### Historia del artículo:

Recibido el 3 de mayo de 2013

Aceptado el 2 de febrero de 2014

On-line el 19 de mayo de 2014

##### Palabras clave:

Broncoscopia

Anatomía

Vía aérea

Anestesia

Neumología

Variaciones anatómicas

#### R E S U M E N

**Introducción:** El conocimiento y desarrollo de habilidades en el manejo de la vía aérea es una de las competencias importantes en la formación del anestesiólogo; el «saber» y el «saber hacer bien y rápido» son determinantes en algunas situaciones críticas a las que se puede enfrentar durante el manejo anestésico. La broncoscopia es un procedimiento útil tanto diagnóstico como terapéutico. El conocimiento de la técnica y de la anatomía de la vía aérea constituye el pilar de la broncoscopia, encontrando diferentes variaciones anatómicas y clasificaciones de la vía aérea.

**Objetivo:** Describir la anatomía de la vía aérea a través de esquemas, evaluar variaciones anatómicas y conocer características propias del procedimiento.

**Metodología:** Con las palabras clave «Bronchoscopy», «Anatomy», «Airway» y «Anesthesia» se realizó una revisión no sistemática en bases de datos (PUBMED/MEDLINE, Science Direct, OVID, SciElo).

**Resultados y conclusiones:** La broncoscopia es un procedimiento útil en el plano quirúrgico y diagnóstico, siendo utilizado en distintos procedimientos. Las variaciones anatómicas de la vía aérea se presentan en un porcentaje pequeño de la población. Las clasificaciones anatómicas son diversas tanto anatómica como numéricamente; sin embargo, lo relevante es desarrollar una relación espacial. La broncoscopia es una técnica que va en desarrollo paralelo a otros avances de la tecnología biomédica, es un procedimiento del cual el anestesiólogo debe investigar más con el fin de generar mejores efectos en el campo de la anestesiología.

© 2013 Sociedad Colombiana de Anestesiología y Reanimación. Publicado por Elsevier España, S.L. Todos los derechos reservados.

\* Autor para correspondencia: Cra. 57 A, Número 128 B 91. Bogotá, Colombia.

Correo electrónico: [serguvi472@hotmail.com](mailto:serguvi472@hotmail.com) (S.E. Gutiérrez Vidal).

## Airway anatomy for the bronchoscopist: An anesthesia approach

### ABSTRACT

#### Keywords:

Bronchoscopy  
Anatomy  
Airway  
Anesthesia  
Pneumology  
Anatomic variation

**Introduction:** Knowledge and development of skills in the management of the airway is one of important competencies in the training of the anesthesiologist, “knowledge” and “know how well and fast” are decisive in some critical situations during the anesthetic management. Bronchoscopy is a useful both diagnostic and therapeutic procedure. Knowledge of technique and the anatomy of the airway is the key of bronchoscopy, finding different anatomic variations and classifications of the airway.

**Objective:** Describe the airway anatomy through diagrams, evaluate anatomic variations and characteristics of procedure.

**Methodology:** With the keywords “Bronchoscopy” and “Anatomy”, “Airway”, “Anesthesia” held a non-systematic review databases (PUBMED/MEDLINE, OVID, Science Direct, SciElo).

**Results and conclusions:** The bronchoscopy is a useful procedure in the surgical level and diagnosis, being used in various procedures. Airway anatomical variations occur in a small percentage of the population. Anatomical classifications are different both anatomic as numerically, but what is important is developing a spatial relation. Bronchoscopy is a technique that goes in parallel development of other advances in biomedical technology, is a procedure whereby the anesthesiologist should be investigated in order to generate better effects in the field of the anesthesiology.

© 2013 Sociedad Colombiana de Anestesiología y Reanimación. Published by Elsevier España, S.L. All rights reserved.

## Introducción

La broncoscopia es un procedimiento diagnóstico y terapéutico que permite la visualización de la vía aérea con sus alteraciones patológicas, permitiendo implementar en las últimas décadas procedimientos complementarios como biopsias e incorporándolos dentro de protocolos de manejo para grupos de pacientes específicos. Son los neumólogos quienes han liderado este desarrollo en esta área; afortunadamente este conocimiento se ha extendido y hace parte de la formación de otras especialidades, como la Anestesiología y el Cuidado Intensivo<sup>1,2</sup>, las cuales han tenido un valor importante como apoyo diagnóstico o terapéutico, obligando a diferentes programas de formación de residentes en estas áreas a incluirlas dentro del corpus académico como una habilidad que deben adquirir. Actualmente la fibrobroncoscopia en la anestesiología es un elemento clave en algoritmos de manejo de vía aérea difícil, como también en técnicas de apoyo pulmonar sustentadas en diferentes publicaciones.

## Metodología

Revisión no sistemática de la literatura desarrollada en idioma inglés y español, no limitada en tiempo, en las bases de datos PUBMED/MEDLINE, Science Direct, OVID, SciElo y complementada con artículos referenciados de la anterior búsqueda. Se utilizaron palabras en inglés, como: *Bronchoscopy*, *Anatomy*, *Airway* y *Anesthesia*. Para la búsqueda en español se emplearon las palabras «broncoscopia», «anatomía», «vía aérea» y «anestesia». Tanto la búsqueda como la selección de los artículos se realizaron de forma independiente, no restringida a ningún tipo de publicación.

## Características del procedimiento y consideraciones anestésicas

El conocimiento de las estructuras que componen la vía aérea superior e inferior, como el de sus alteraciones anatómicas, es fundamental para una buena práctica, ya sea diagnóstica o terapéutica. Especialmente en el caso de ser necesario el aislamiento pulmonar, se debe garantizar una correcta posición de estos dispositivos; de no ser así, se pueden asociar a cuadros de hipoxemia, complicaciones mecánicas y dificultades en la técnica quirúrgica para el cirujano<sup>3,4</sup>.

La broncoscopia como parte del estudio de estas 3 disciplinas es útil, y está indicada en distintas situaciones (tabla 1).

Para realizar los procedimientos broncoscópicos se debe contar con un equipo de trabajo e instrumental completo, que incluya como mínimo dispositivos de monitorización y carro de paro con todas las herramientas farmacológicas. El broncoscopio debe manipularse con el mayor cuidado posible por el riesgo de quebrar la fibra óptica; la lubricación se recomienda con agua destilada, y debe evitarse el uso de jaleas.

La broncoscopia se puede realizar tanto por vía oral como por vía nasal<sup>5</sup>; sin embargo, la decisión de abordaje por vía nasal depende de las comorbilidades asociadas y de las posibles alteraciones estructurales que tenga el paciente. Es importante evaluar de forma correcta, sea cual sea el abordaje, la presencia de hemoptisis en la vía aérea superior. La necesidad de sedación previa a la realización del procedimiento continúa en controversia por algunos grupos de trabajo<sup>6,7</sup>. El objetivo de la sedación es el confort del paciente y la mayor facilidad del broncoscopista para realizar el procedimiento<sup>8-10</sup>. A pesar de ello, la broncoscopia puede ser llevada a cabo sin necesidad de sedación<sup>11,12</sup>. Algunas publicaciones describen que la mayoría de estas son realizadas bajo sedación<sup>13-16</sup>. La

**Tabla 1 – Indicaciones de la broncoscopia flexible**

<i>Investigación de síntomas</i>
Hemoptisis
Tos persistente
Infección recurrente
<i>Sospecha de neoplasia</i>
Parálisis de cuerdas vocales sin explicación
Estridor
Sibilancia monofónica
Espujo sospechoso citología
Efusión pleural sin explicación
<i>Estadio cáncer</i>
Diagnóstico tisular (patología) y estadio
<i>Infección</i>
Identificación de microorganismos
Bronquiectasias/colapso lobar
<i>Enfermedad pulmonar intersticial</i>
Lavado broncoalveolar (diferencia en el recuento celular)
<i>Terapéutico y paliativo</i>
Limpieza de secreciones
Extracción de cuerpo extraño
Tratamiento neoplasma
Ablación endotraqueal
Tratamiento de enfermedad de la vía aérea

Fuente: Elaboración propia.

broncoscopia realmente es un procedimiento que genera mal-estar en la gran mayoría de pacientes sometidos a este tipo de procedimientos.

La monitorización continua básica es recomendada para cualquier procedimiento anestésico, y la sedación es uno de estos. No existe una fórmula ideal para sedar a un paciente, y estos esquemas deben ajustarse a los pacientes, a sus comorbilidades y al tipo específico de procedimiento. Encontramos descritas diferentes opciones farmacológicas o mezclas de anestésicos, y una de ellas es la combinación de una benzodiazepina de acción corta, como el midazolam, con opiáceos<sup>17,18</sup>.

La realización de un bloqueo nervioso pocas veces se lleva a cabo, a menos que el profesional así lo considere; para suplirlo se utilizan anestésicos locales, de elección lidocaína en spray preferiblemente en concentraciones del 2 al 4%<sup>19,20</sup>. Se puede administrar atropina o glicopirrolato previo al procedimiento con el fin de disminuir las secreciones y mitigar la sobreactividad vagal<sup>21,22</sup>.

Avances recientes en distintas técnicas quirúrgicas cardíacas, torácicas y digestivas han llevado a la intubación de doble luz y el uso del fibrobroncoscopio a ser una técnica más común en las salas de cirugía<sup>23-25</sup>. Para una buena orientación es útil seguir siempre una misma ruta, sea cual sea esta, seguir y desenvolverse hasta una estructura reconocible con el fin de evitar confusiones.

## Anatomía de la vía aérea y variaciones anatómicas

Para clasificar la vía aérea se utilizan 2 tipos de nomenclaturas reconocidas. La más común de ellas es la clasificación de Jackson-Huber, que describe y nomina las divisiones según la

orientación espacial anatómica<sup>26</sup>. Por otro lado encontramos la clasificación de Boyden<sup>27</sup> para fines de la práctica quirúrgica, la cual divide numéricamente cada una de las zonas. Otra menos conocida es la clasificación japonesa de Yamashita<sup>28</sup>. Se recomienda seguir la clasificación de Jackson-Huber por ser la más utilizada y la menos compleja (tabla 2).

### Vía aérea superior

Algunos conceptos generales de anatomía de la vía aérea básica son importantes de recordar. La vía aérea superior se compone de boca, nariz, nasofaringe, orofaringe, laringofaringe y laringe. Todas son de suma importancia en el manejo de la vía aérea.

La boca se compone principalmente de la lengua y los dientes, 2 estructuras relevantes a tener en cuenta para la intubación. La boca limita por la parte anterior con los labios, por la superior con el paladar duro y el paladar blando, por la inferior con el piso de la lengua y por la posterior con la orofaringe. La lengua es supremamente importante, ya que de ella depende una vía aérea permeable.

La nariz limita anteriormente por las narinas, posteriormente con la nasofaringe, y está separada de la cavidad oral por el paladar. En la cavidad nasal se encuentran 3 cornetes que dividen el espacio en meatos por donde fluye el aire, permitiendo disminuir el flujo turbulento, humidificar y calentar el aire para causar la menor lesión a la vía aérea inferior<sup>29-31</sup>. Dicha vía es pocas veces utilizada en la intubación y en procedimientos accesorios debido a lesiones internas, fracturas de base de cráneo o algún otro proceso patológico que no permita el paso por esta vía. El cornete inferior, con su respectivo meato, es el de mayor importancia, ya que por este espacio es donde ocurre la permeabilización de la vía aérea. La irrigación está dada por la arteria esfenopalatina, rama de la arteria maxilar y facial, ambas formando el plexo de Kiesselbach, zona común de sangrado.

La faringe se divide en 3 estructuras: nasofaringe, orofaringe y laringofaringe<sup>32</sup>. Al entrar por la cavidad nasal se observa el cornete inferior lateralmente y el septum nasal medialmente; al examinar la cavidad nasal el broncoscopista puede valorar la integridad de la mucosa y observar una posible desviación del tabique, una hipertrofia de cornetes o poliposis nasal.

Es importante identificar estructuras tales como las amígdalas, el paladar y la base de la lengua al pasar el broncoscopio a través de la orofaringe<sup>33-35</sup>. Continuando el recorrido está la laringofaringe, en la cual encontramos 3 estructuras importantes a identificar: el receso piriforme, la región poscricoides y la pared posterior de la faringe. El espacio comprendido entre la base de la lengua y el borde anterior de la epiglotis<sup>36,37</sup> es relevante en busca de un cuerpo extraño.

La laringe es la estructura comunicante entre los órganos de la vía aérea superior e inferior<sup>38,39</sup>. Las cuerdas vocales deben ser examinadas brevemente en abducción y aducción (fig. 1). La disfunción de estas puede ser de tipo funcional u orgánico. Las cuerdas vocales están inervadas por el nervio laríngeo superior y el laríngeo recurrente. La anestesia tópica ayuda en el pasaje del instrumental a través de dicha cavidad.

Tabla 2 – Nomenclatura y variaciones anatómicas

Nomenclatura anatómica	Sistema numérico	División subsiguiente	Variaciones comunes
<b>Pulmón derecho</b>			
<i>Lóbulo superior</i>			
Apical	B1	a y b	(B1) Puede estar ausente o derivar de B2 o B3
Posterior	B2	a y b	
Anterior	B3	a y b	
<i>Lóbulo medio</i>			
Lateral	B4	a y b	Puede tener una división superior/inferior similar al de la llingula
Medial	B5	a y b	
<i>Lóbulo inferior</i>			
Superior	B6	a, b y c	
Basal medial	B7	a y b	(B7) Ocasionalmente es una rama adicional accesoria cardiaca
Basal anterior	B8	a y b	(B8) El bronquio basal es la variación más común del pulmón derecho
Basal lateral	B9	a y b	
Basal posterior	B10	a, b y c	
<b>Pulmón izquierdo</b>			
<i>Lóbulo superior</i>			
Apicoposterior	B1 + 2	a, b y c	Puede tener una carina que separe B1, B2
Anterior	B3	a, b y c	
Superior lingular	B4	a y b	
Inferior lingular	B5	a y b	
<i>Lóbulo inferior</i>			
Superior	B6	a, b y c	(B8) Puede tener un bronquio medial adicional (B7) con un bronquio anterior separado (B8)
Basal anteromedial	B8	a y b	(B10) Se puede trifurcar en a, b y c
Basal lateral	B9	a y b	
Basal posterior	B10	a y b	

Fuente: Elaboración propia.

### Vía aérea inferior

La tráquea, o porción inicial de la vía aérea inferior, comienza a la altura de C6<sup>40</sup> y es un tubo de composición cartilaginosa cuya longitud abarca desde el cartílago cricoides hasta la carina<sup>41</sup>. En espiración la tráquea alcanza una altura de C4, que en total inspiración llega a C6. La longitud de esta varía según la edad; en los neonatos es de 3 cm, en la población pediátrica de 7-10 cm<sup>42</sup>, y en los adultos de 15 cm aproximadamente; en cuanto al diámetro, es de 6, 10 y 13-22 mm, respectivamente. La longitud de la vía aérea superior no varía

según la edad pero sí según la altura; por lo tanto, un aumento o disminución de 10 cm de altura conlleva 1 cm de cambio en la longitud de la vía aérea superior a partir de la altura promedio de 1,70 m (29 cm)<sup>43</sup>. En la adultez se compone de 16-20 cartílagos en forma de C, y las paredes anterolaterales se encuentran unidas posteriormente por una membrana traqueal que carece de cartílago y es sostenida por el músculo traqueal, el cual le brinda la posibilidad de extenderse a grandes flujos de aire (p. ej., asma, EPOC)<sup>44-47</sup>. El diámetro referenciado previamente varía según el sexo del paciente; según estudios realizados, el diámetro promedio, el diámetro

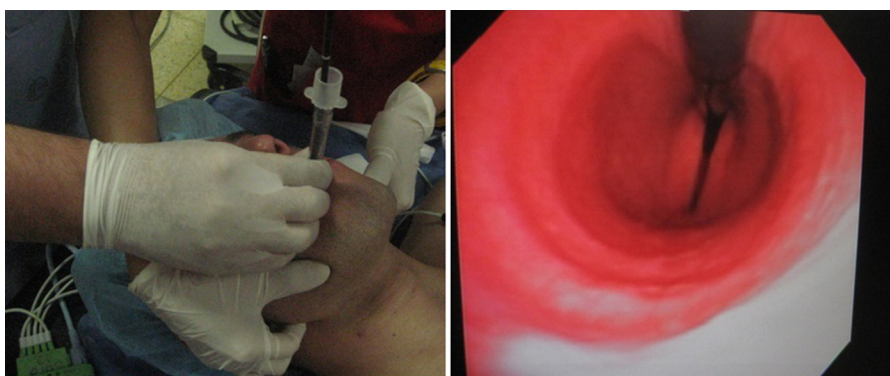


Figura 1 – Broncoscopia en el Hospital Militar Central.

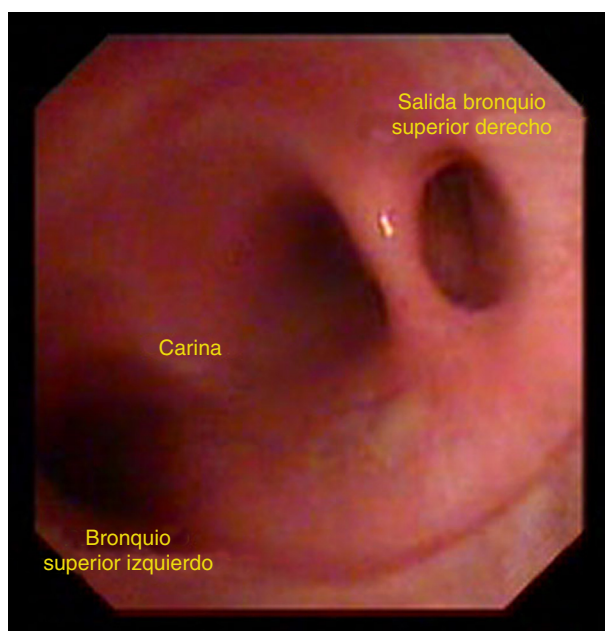
Fuente: Elaboración propia de los autores.



coronal y el diámetro sagital son en el hombre, en promedio, de 22, 13-25 y 13-27 mm, respectivamente, un poco mayores en comparación con el de las mujeres (19, 10-21 y 10-23 mm)<sup>48</sup>. El grosor de la pared traqueal es en promedio de 3 mm, la tráquea se sitúa en la línea media, en algunas ocasiones desviada a la derecha debido a la posición del arco aórtico, así como también en personas de la tercera edad con morbilidades como EPOC; esta última puede causar una disminución del diámetro anteroposterior, lo que conlleva repercusiones fisiológicas. En la tráquea es importante examinar la integridad de la mucosa en busca de lesiones endotraqueales y observar la posible desviación por presencia de una masa. La tráquea distal y en su unión con la carina son lugares de metástasis, y en caso de encontrar lesiones se deben evaluar ambos pulmones antes de proceder a realizar biopsia. Si se observa sangrado es difícil la evaluación, ya que disminuye la calidad de la fibrobroncoscopia, como también el tiempo de procedimiento.

La tráquea se bifurca a nivel de la carina en bronquio fuente derecho e izquierdo, y a medida que avanza el trayecto de la tráquea, la luz progresivamente disminuye; dicha bifurcación se encuentra situada a nivel de T5. El bronquio fuente derecho es más vertical y forma un ángulo de 90° o menor con la tráquea; por otro lado, el bronquio fuente izquierdo es más horizontal. En los niños la situación de la carina suele ser más derecha y con el progreso de los años se va situando más medial, y a su vez la angulación suele ser más obtusa.

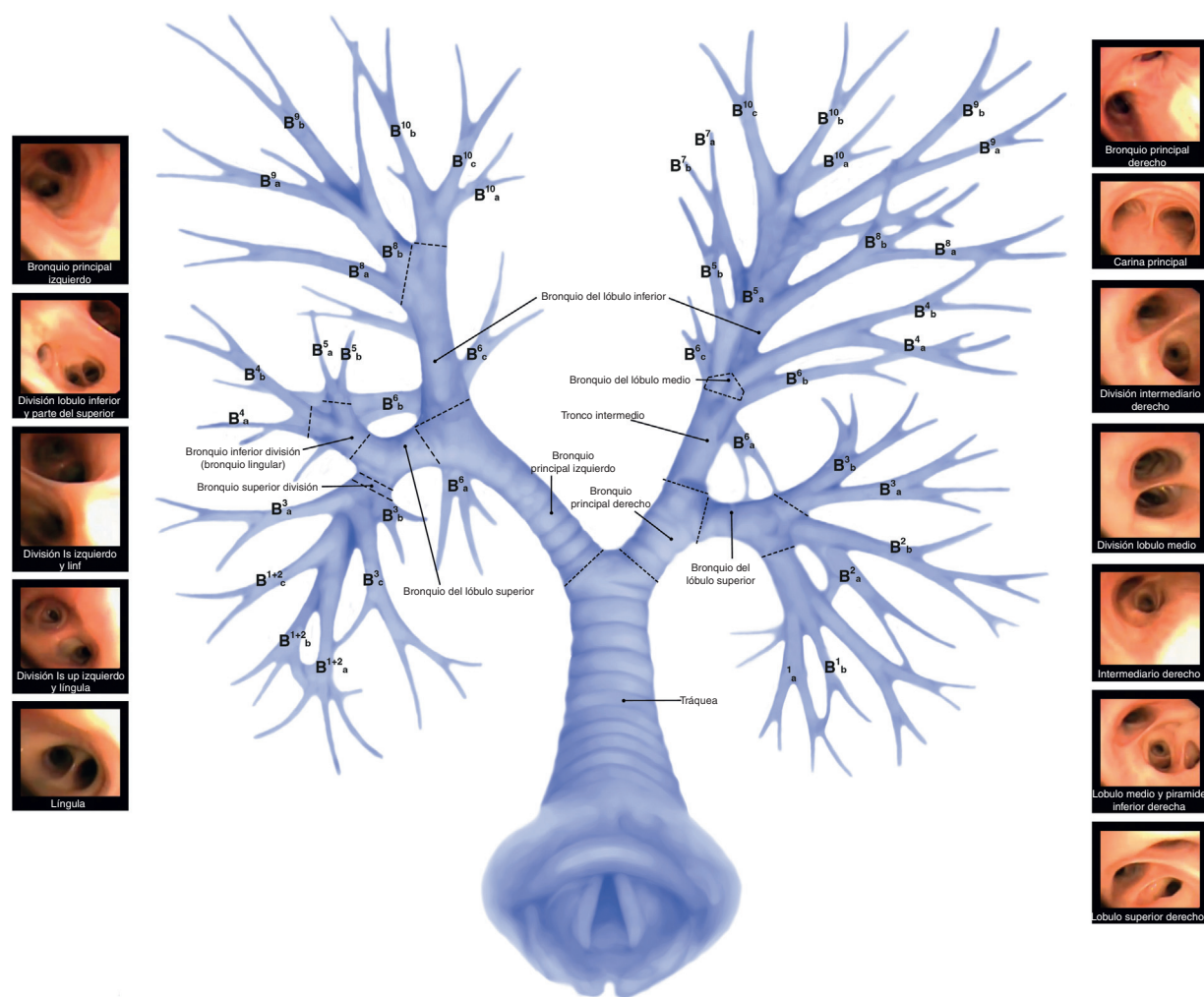
El bronquio fuente derecho, después de 2 cm de recorrido en hombres (1,5 cm en mujeres) llega al bronquio del lóbulo superior derecho, después del cual se convierte en bronquio intermedio. Una de cada 300 personas tiene una variante anatómica en la cual el bronquio del lóbulo superior derecho sale encima de la carina (fig. 2); en algunos estudios se reportan prevalencias del 0,1-2% cuando se refiere al bronquio superior derecho saliendo desde la carina, y del 0,3-1% cuando se



**Figura 2 – Variación anatómica: bronquio traqueal. Bronquio derecho originándose superior a la bifurcación de la carina. Anomalía congénita en el 0,33% de la población. Fuente: Elaboración propia de los autores.**

habla del bronquio superior izquierdo<sup>49</sup>. En algunos casos se puede presentar un bronquio puente que se origina en el bronquio fuente izquierdo pero ventila el lóbulo inferior derecho. Se entiende como una variante normal aquella en la cual no se produce obstrucción del flujo de aire y cuyo hallazgo generalmente es incidental. El diámetro de este bronquio es de 17,5 mm (14 mm en mujeres). Este bronquio a su vez se divide en apical (B1), anterior (B2) y posterior (B3). Los segmentos anterior y posterior son los sitios más frecuentes donde se encuentra enfermedad bronquial, incluyendo los carcinomas. El apical se divide en posterior (B1a) y anterior (B1b), el anterior se divide en anterior (B2b) y posterior (B2a), el posterior en anterior (B3b) y posterior (B3a). Es importante notar que lo anteriormente dicho se basa en la clasificación de Boyden, ya que algunos broncoscopistas utilizan la clasificación japonesa de Yamashita, en la cual se invierte B2 (posterior) y B3 (anterior). El lóbulo bronquio fuente derecho, después de dar origen al bronquio del lóbulo superior derecho continúa como bronquio intermedio, que se extiende aproximadamente 2-2,5 cm y se divide en bronquio del lóbulo medio y bronquio del lóbulo inferior. El bronquio del lóbulo medio sale anterolateral y tiene una longitud de 1-2 cm antes de dividirse en lateral (B4), que se visualiza a gran distancia, y medial (B5), el primero visualizable a gran distancia y el segundo más oblicuo. Tanto el lateral como el medial se dividen en anterior y posterior (B4b), (B4a), (B5b) y (B5a). El bronquio intermedio tiene forma oblicua y cursa posterior a la arteria pulmonar derecha e inferior a la arteria interlobar derecha. Un bronco cardiaco es una anomalía rara de tipo congénito del bronquio intermedio, en la cual el bronquio se origina en este segmento antes de dar origen al bronquio del lóbulo inferior y el cual avanza hacia el pericardio. El bronquio del lóbulo inferior se divide en superior (B6), medial basal (B7), anterior basal (B8), lateral basal (B9) y posterior (B10).

En cuanto al pulmón izquierdo, es importante destacar que la división de los bronquios suele ser similar si se compara con el derecho; sin embargo, el pulmón izquierdo puede tener 8-10 bronquios. El bronquio fuente izquierdo posee una posición más horizontal que su par derecho y tiende a ir más hacia posterior y lateral. El bronquio fuente izquierdo se divide en bronquio del lóbulo superior izquierdo y bronquio del lóbulo inferior izquierdo. El bronquio del lóbulo superior izquierdo (primera ramificación) se encuentra a 5 y 4,5 cm en hombres y mujeres, respectivamente, de la carina (la distancia de la carina a la bifurcación entre el lóbulo superior e inferior izquierdo en promedio es de 6-8 cm en hombres y de 5-6 cm en mujeres)<sup>50</sup>. El bronquio del lóbulo superior izquierdo se divide a su vez en bronquio división superior y bronquio lingular. El bronquio división superior se divide en apicoposterior (B1/B2) y bronquio anterior (B3), que se dirige anteriormente y se acompaña de la arteria segmental anterior. El bronquio apicoposterior se puede presentar en conjunto o dividido en apical y posterior (B1 y B2). El bronquio lingular se dirige ligeramente inferolateral con una longitud de 2 a 3 cm y se divide en superior (B4) e inferior (B5). El bronquio izquierdo del lóbulo inferior se divide en superior (B6), anteromedial (B8), lateral basal (B9) y posterior basal (B10). El segmento medial basal (B7) puede estar presente en un tercio de la población y se desprende, dejando así un bronquio anterior (B8) y medial (B7).



**Figura 3 – Broncoscopia: anatomía de la vía aérea.**  
Fuente: Elaboración propia de los autores.

## Conclusiones

La anatomía de la vía superior es de suma importancia, ya que de ella depende la buena técnica de la broncoscopia (fig. 3). Son distintas las variantes anatómicas que se deben conocer, y en cierto porcentaje son comunes en la población mundial, aunque es relevante conocer las diferencias anatómicas que conllevan diferencias fisiológicas útiles en el campo de acción. La ciencia evoluciona constantemente, y esto obliga a todo el gremio médico a mantener una cultura constante en educación, asociado a la implementación de políticas de seguridad del paciente y calidad en la atención en salud.

## Financiación

Ninguna.

## Conflicto de intereses

Los autores declaran no tener ningún conflicto de intereses.

## Agradecimientos

Dra. Gloria Gutiérrez, Javier Fabricio Guillen Olaya y Johani Pedraza Torres.

## REFERENCIAS

1. Lema E, Medina H, González C, Hoyos CE, Tafur LA. Guía para la intubación con fibrobroncoscopio en un Hospital Universitario. *Rev Colomb Anestesiol.* 2012;40:60-6.
2. Barato EE, Bernal A, Carvajal FB, Giraldo C, Echeverri F, Martínez DA, et al. Consideraciones anestésicas para procedimientos de neumología intervencionista. *Rev Colomb Anestesiol.* 2011;39:316-28.
3. Klein U, Karzai W, Bloos F, Wohlfarth M, Gottschall R, Fritz H, et al. Role of fiberoptic bronchoscopy in conjunction with the use of double-lumen tubes for thoracic anesthesia. *Anesthesiology.* 1998;88:346.
4. Desiderio DP, Burt M, Kolver AC, Fischer ME, Reinsel R, Wilson RS. The effects of endobronchial cuff inflation on double-lumen endobronchial tube movement after lateral positioning. *J Cardiothorac Vasc Anesth.* 1997;11:595-8.

5. Mehta AC, Dweik RA. Controversies in bronchoscopy nasal versus oral insertion of the flexible bronchoscope: Pronasal insertion. *J Bronchol.* 1996;3:224-8.
6. Colt HG. Is sedation necessary for bronchoscopy? Con sedation. *J Bronchol.* 1994;1:250-3.
7. Gonzalez R, De-la-Rosa-Ramirez I, Maldonado-Hernandez A, Dominguez-Cherit G. Should patients undergoing a bronchoscopy be sedated? *Acta Anaesthesiol Scand.* 2003;47:411-5.
8. Mehta AC. Don't lose the forest for the trees: Satisfaction and success in bronchoscopy. *Am J Respir Crit Care Med.* 2002;166:1306-7.
9. Ayuse T, Hoshino Y, Kurata S, Ayuse T, Schneider H, Kirkness JP, et al. The effect of gender on compensatory neuromuscular response to upper airway obstruction in normal subjects under midazolam general anesthesia. *Anesth Analg.* 2009;109:1209-18.
10. Shorten GD, Opie NJ, Graziotti P, Morris I, Khangure M. Assessment of upper airway anatomy in awake, sedated and anaesthetised patients using magnetic resonance imaging. *Anaesth Intensive Care.* 1994;22:165-9.
11. Pearce S. Fiberoptic bronchoscopy: Is sedation necessary? *BMJ.* 1980;281:79-80.
12. Colt HG, Morris JF. Fiberoptic bronchoscopy without premedication. A retrospective study. *Chest.* 1990;98:1327-30.
13. Prakash UB, Offord KP, Stubbs SE. Bronchoscopy in North America: The ACCP survey. *Chest.* 1991;100:1668-75.
14. Reed A. Preparation of the patient for awake flexible bronchoscopy. *Chest.* 1992;101:244-53.
15. Torres AM. Dexmedetomidina para sedación durante intubación difícil con fibrobroncoscopia. *Rev Colomb Anestesiología.* 2006;34:55-6.
16. Bergese SD, Khabiri B, Roberts WD, Howie MB, McSweeney TD, Gerhardt MA. Dexmedetomidine for conscious sedation in difficult awake fiberoptic intubation cases. *J Clin Anesth.* 2007;19:141-4.
17. Stolz D, Chhajed PN, Leuppi JD, Brutsche M, Pflimlin E, Tamm M. Cough suppression during flexible bronchoscopy using combined sedation with midazolam and hydrocodone: A randomized, double-blind, placebo-controlled trial. *Thorax.* 2004;59:773-6.
18. Vincent BD, Silvestri GA. An update on sedation and analgesia during flexible bronchoscopy. *J Bronchol.* 2007;14:173-80.
19. Webb AR, Woodhead MA, Dalton HR, Grigg JA, Millard FJ. Topical nasal anesthesia for fiberoptic bronchoscopy: Patients' preference for lignocaine gel. *Thorax.* 1989;44:674-5.
20. Randell T, Yli-Hankala A, Valli H, Lindgren L. Topical anesthesia of the nasal mucosa for fiberoptic airway endoscopy. *Br J Anaesth.* 1992;68:164-7.
21. Honeybourne D, Neuman C. An audit of bronchoscopy practice in the United Kingdom: A survey of adherence to national guide lines. *Thorax.* 1997;52:709-13.
22. Roffe C, Smith MJ, Basran GS. Anticholinergic premedication for fiberoptic bronchoscopy. *Monaldi Arch Chest Dis.* 1994;49:101-6.
23. Campos JH. Progress in lung separation. *Thorac Surg Clin.* 2005;75:71-83.
24. Hautmann H, Bauer M, Pfeifer KJ, Huber RM. Flexible bronchoscopy: A safe method for metal stent implantation in bronchial disease. *Ann Thorac Surg.* 2000;69:398-401.
25. Hautmann H, Gamarra F, Henke M, Diehm S, Huber RM. High frequency jet ventilation in interventional fiberoptic bronchoscopy. *Anesth Analg.* 2000;90:1436-40.
26. Boyden EA, Clark SL, Danforth CH, Greulich WW, Corner GW. Committee on anatomical nomenclature. *Science.* 1942;96:116.
27. Jackson CL, Huber JF. Correlated anatomy of the bronchial tree and lungs with a system of nomenclature. *Dis Chest.* 1943;9:319-26.
28. Yamashita H. *Roentgenologic Anatomy of the Lung.* 1st ed. Igaku-Shoin: Tokyo; 1978.
29. Isaacs RS, Sykes JM. Anatomy and physiology of the upper airway. *Anesthesiol Clin North Am.* 2002;20:733-45.
30. Reznik GK. Comparative anatomy, physiology, and function of the upper respiratory tract. *Environ Health Perspect.* 1990;85:171-6.
31. Pohunek P. Development, structure and function of the upper airways. *Paediatr Respir Rev.* 2004;5:2-8.
32. Brimabombe JR. *Anatomy.* 2nd ed. Philadelphia: Elsevier; 2005. p. 73-104.
33. Green GM. Lung defense mechanisms. *Med Clin North Am.* 1973;57:547-62.
34. Newhouse M, Sanchis J, Bienenstock J. Lung defense mechanisms (first of two parts). *N Engl J Med.* 1976;295:990-8.
35. Ovassapian A, Glassenberg R, Randel GI, Klock A, Mesnick PS, Klafta JM. The unexpected difficult airway and lingual tonsil hyperplasia: A case series and a review of the literature. *Anesthesiology.* 2002;97:124-32.
36. Roberts JT. Functional anatomy of the larynx. *Int Anesthesiol Clin.* 1990;28:101-5.
37. Petcu LG, Sasaki CT. Laryngeal anatomy and physiology. *Clin Chest Med.* 1991;12:415-23.
38. Roberts J. *Fundamentals of Tracheal Intubation.* New York: Grune & Stratton; 1983.
39. Meiteles LZ, Lin PT, Wenk EJ. An anatomic study of the external laryngeal framework with surgical implications. *Otolaryngol Head Neck Surg.* 1992;106:235-40.
40. Hyde DM, Hamid Q, Irvin CG. Anatomy, pathology, and physiology of the tracheobronchial tree: Emphasis on the distal airways. *J Allergy Clin Immunol.* 2009;124:S72-7.
41. Boisselle PM. Imaging of the large airways. *Clin Chest Med.* 2008;29:181-93.
42. Jin-Hee K, Ro YJ, Seong-Won M, Chong-Soo K, Seong-Deok K, Lee JH, et al. Elongation of the trachea during neck extension in children: Implications of the safety of endotracheal tubes. *Anesth Analg.* 2005;101:974-7.
43. Brodsky JB, Benumof JL, Ehrenworth J. Depth of placement of left double-lumen tubes. *Anesth Analg.* 1991;73:570-6.
44. Minnich DJ, Mathisen DJ. Anatomy of the trachea, carina and bronchi. *Thorac Surg Clin.* 2007;17:571-85.
45. Thomas BP, Strother MK, Donnelly EF, Worrell JA. CT virtual endoscopy in the evaluation of large airway disease: Review. *AJR Am J Roentgenol.* 2009;192:S20-30.
46. Jeffery PK. Remodeling in asthma and chronic obstructive lung disease. *Am J Respir Crit Care Med.* 2001;164: S28-38.
47. Aysola RS, Hoffman EA, Gierada D, Wenzel S, Cook-Granroth J, Tarsi J, et al. Airway remodeling measured by multidetector CT is increased in severe asthma and correlates with pathology. *Chest.* 2008;134:1183-91.
48. Seymour AH. The relationship between the diameters of the adult cricoid ring and main tracheobronchial tree: A cadaver study to investigate the basis for double-lumen tube selection. *J Cardiothorac Vasc Anesth.* 2003;17:299-301.
49. Gonlugur U, Efeoglu T, Kaptanoglu M, Akkurt I. Major anatomical variations of the tracheobronchial tree: Bronchoscopic observation. *Anat Sci Int.* 2005;80: 111-5.
50. Benumof JL, Partridge BL, Salvatierra C, Keating J. Margin of safety in positioning modern double-lumen endotracheal tubes. *Anesthesiology.* 1985;67:729.