



ELSEVIER

Revista Colombiana de Anestesiología Colombian Journal of Anesthesiology

www.revcolanest.com.co



Reporte de caso

Hematoma retroperitoneal tras punción lumbar diagnóstica. Caso clínico



Diego Soto-Mesa^{a,*}, Aurora Herrera-Soto^a,
Miguel Ángel Bermejo-Álvarez^b y Luis Argüelles-Tamargo^a

^a Médico Adjunto Especialista, Servicio de Anestesiología y Reanimación, Hospital de Cabueñes, Gijón, Asturias, España

^b Jefe de Servicio, Servicio de Anestesiología y Reanimación, Hospital de Cabueñes, Gijón, Asturias, España

INFORMACIÓN DEL ARTÍCULO

Historia del artículo:

Recibido el 10 de octubre de 2014

Aceptado el 12 de mayo de 2015

On-line el 10 de agosto de 2015

Palabras clave:

Punción espinal

Hematoma

Constricción patológica

Choque

Procedimientos quirúrgicos operativos

R E S U M E N

Introducción: El hematoma retroperitoneal iatrogénico es una complicación infrecuente pero, en ocasiones, de consecuencias fatales.

Presentación del caso: En este artículo describimos el caso de una mujer que sufrió una hemorragia retroperitoneal secundaria a una punción lumbar intradural con evolución hacia el fallo multiorgánico, agravado en su manejo por la presencia de estenosis bilateral de arterias subclavas que dificultó el diagnóstico y el tratamiento.

Conclusión: Un diagnóstico precoz y certero del hematoma retroperitoneal, unido a las medidas de soporte necesarias y a un abordaje quirúrgico eficiente cuando se requiera, se antojan fundamentales para evitar un desenlace mortal. Por otro lado, la medición de la presión arterial de forma bilateral debe ser una medida rutinaria en todos los pacientes, pero más aún en aquellos casos con enfermedad arterial periférica.

© 2015 Sociedad Colombiana de Anestesiología y Reanimación. Publicado por Elsevier España, S.L.U. Este es un artículo Open Access bajo la licencia CC BY-NC-ND (<http://creativecommons.org/licenses/by-nc-nd/4.0/>).

Retroperitoneal haematoma following diagnostic lumbar puncture. Clinical case

A B S T R A C T

Introduction: Iatrogenic retroperitoneal haematoma is an infrequent but serious complication of certain surgical procedures.

Case presentation: We present the case of a female who developed retroperitoneal haemorrhage after an intradural lumbar puncture, resulting in multiple-organ failure. The diagnosis and treatment of this complication was more difficult than usual because of the presence of bilateral subclavian artery stenosis.

Keywords:

Spinal puncture

Haematoma

Pathologic constriction

Shock

Operative surgical procedures

* Autor para correspondencia: C/ Monte Gamonal 3-4^ºH, CP: 33012, Oviedo, Asturias, España.

Correo electrónico: diegosotomesa@yahoo.es (D. Soto-Mesa).

<http://dx.doi.org/10.1016/j.rca.2015.05.004>

0120-3347/© 2015 Sociedad Colombiana de Anestesiología y Reanimación. Publicado por Elsevier España, S.L.U. Este es un artículo Open Access bajo la licencia CC BY-NC-ND (<http://creativecommons.org/licenses/by-nc-nd/4.0/>).

Conclusion: Early diagnosis and prompt treatment with either conservative or interventional management is essential in order to decrease associated morbidity. Bilateral non-invasive arterial pressure measurements should be routinely performed in all cases, especially in patients with peripheral artery disease.

© 2015 Sociedad Colombiana de Anestesiología y Reanimación. Published by Elsevier España, S.L.U. This is an open access article under the CC BY-NC-ND license (<http://creativecommons.org/licenses/by-nc-nd/4.0/>).

Introducción

El hematoma retroperitoneal como consecuencia de una punción lumbar fue reseñado por primera vez en 1950¹, siendo complicado determinar su incidencia real por este motivo, ya que en la literatura solo se encuentra descrito como casos aislados. Entre las posibles causas se han identificado técnicas anestésicas como: anestesia intradural², técnica epidural, bloqueos del plexo lumbar³ o bloqueos ilioinguinales⁴. Presentamos un caso de hematoma retroperitoneal severo con shock hipovolémico, secundario a una punción intradural diagnóstica y complicado en su manejo terapéutico por la presencia de una estenosis bilateral de arterias subclavias.

Información del paciente

Mujer de 78 años cuyos antecedentes personales más relevantes eran: hipertensión arterial, hipercolesterolemia, hiperuricemia, vasculopatía periférica con claudicación de miembros inferiores por estenosis iliofemorales y vasculopatía de troncos supraaórticos. Había padecido 3 episodios de ictus isquémico en el último año, por lo que estaba antiagregada con clopidogrel y recibía tratamiento con simvastatina, venlafaxina, pantoprazol, mirtazapina y alopurinol.

Acudió al Servicio de Urgencias con clínica de disartria y cefalea intensa, por lo que ingresó en Neurología por sospecha de nuevo episodio de ictus isquémico.

Hallazgos clínicos

Ante la aparición de fiebre > 38 °C se extrajeron hemocultivos y se realizó una punción lumbar diagnóstica que precisó de múltiples intentos, con aguja de bisel Quincke de calibre 22 GA.

Inmediatamente después, la paciente comenzó con dolor a nivel inguinal y de miembro inferior izquierdo, con progresivo deterioro del estado general, hipotensión arterial, mala perfusión periférica y disminución del nivel de conciencia, por lo que fue trasladada a la UCI.

Intervención terapéutica

A su llegada a la UCI, rápidamente se instauró el tratamiento de reanimación, que consistió en intubación orotraqueal, conexión a ventilación mecánica, fármacos vasoactivos, antibióticos y fluidoterapia intensiva guiada principalmente por los datos de presión arterial (PA) invasiva a nivel radial. Al constatarse una anemización significativa de forma aguda

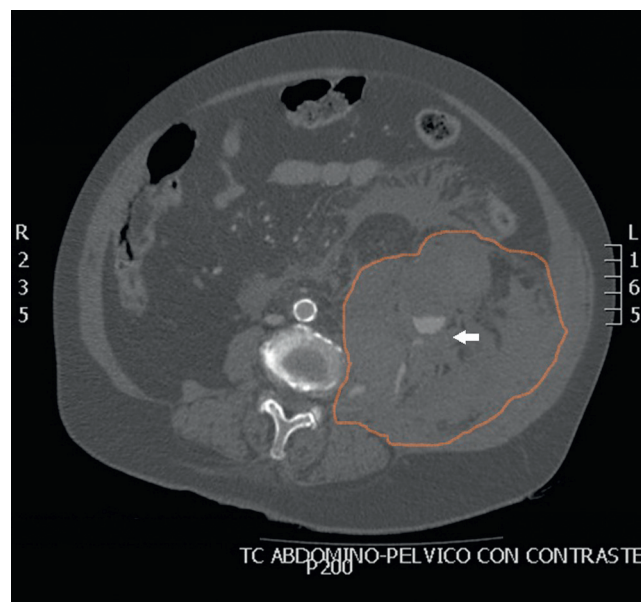


Figura 1 – Hematoma retroperitoneal izquierdo que se extiende desde el espacio pararenal anterior y posterior hasta el espacio periesplénico y pelvis con desplazamiento de las estructuras adyacentes. Presencia de líquido libre por toda la cavidad abdominal. Delimitación con la línea naranja del contorno mayoritario del hematoma retroperitoneal. Presencia de sangrado activo de la arteria lumbar marcado por la flecha blanca.

Fuente: autores.

mediante control gasométrico arterial, se solicitó TAC abdominopélvico preferente, donde se evidenció un importante hematoma retroperitoneal izquierdo secundario a la rotura de una arteria lumbar a nivel L3 (fig. 1).

Ante esta situación, se decidió cirugía urgente para realizar arteriografía y embolización arterial. Transcurridas 3 h desde la punción, la paciente fue trasladada al quirófano con diagnóstico de shock hipovolémico hemorrágico y dependiente de fármacos vasoactivos a dosis altas. Una vez canalizada la arteria femoral izquierda para la arteriografía, se observó un latido femoral muy intenso, absolutamente discordante con las bajas cifras de PA invasiva y no invasiva monitorizadas a nivel de ambos miembros superiores. Al objetivar este dato, se decidió colocar un transductor de PA a nivel femoral izquierdo, evidenciándose una diferencia significativa de PA sistólica entre ambas circulaciones periféricas de hasta 90 mmHg, y considerándose desde ese momento la PA femoral como la PA real. Al disminuir la dosis de vasopresores y con la transfusión de hemoderivados esta diferencia disminuyó hasta 40 mmHg.

Posteriormente, al disponer de la historia clínica antigua de forma completa, se confirmó como causa de esta discordancia la sospecha de una estenosis bilateral de arterias subclavias.

Resultado y seguimiento

Tras la embolización de la arteria lumbar y el control del sangrado se trasladó de nuevo a la UCI en situación de extrema gravedad con inestabilidad hemodinámica, y aparición a las pocas horas de mioclonías y fracaso renal oligoanúrico. A las 24 h se realizó TAC craneal, que mostró una extensa isquemia cerebral como posible resultado del intenso shock hipovolémico hemorrágico sufrido por la paciente. Ante el pronóstico infausto se decidió limitar el esfuerzo terapéutico, falleciendo a las 72 h del ingreso.

Discusión

El hematoma retroperitoneal iatrogénico es una complicación afortunadamente infrecuente pero que puede generar graves secuelas, incluida la muerte del paciente. El riesgo de aparición se ve incrementado si existe, como en nuestro caso, tratamiento antiagregante, anticoagulación intensiva o edad ≥ 70 años⁵. El hematoma retroperitoneal, además de ser de origen iatrogénico, puede aparecer también de forma espontánea en determinados pacientes, causado generalmente por una coagulación anormal, o la patología de un órgano o estructura retroperitoneal, siendo el más frecuente el riñón.

La presentación clínica es muy variable, y en ocasiones el diagnóstico se retrasa porque en el retroperitoneo pueden acumularse grandes cantidades de sangre antes de presentar los primeros síntomas. En un estudio retrospectivo de pacientes con hematoma retroperitoneal tras cateterización cardíaca, los síntomas más comunes fueron dolor abdominal bajo, posterior o lateral, diaforesis, bradicardia, hipotensión arterial y anemia. Esa falta de especificidad clínica y el retraso diagnóstico son elementos clave en la morbimortalidad⁶.

No existen guías clínicas específicas para el tratamiento del hematoma retroperitoneal porque la evidencia disponible se basa en series pequeñas o casos aislados. Es necesario realizar pruebas de imagen como el TAC, o en su defecto ecografía, para confirmar el diagnóstico y el tamaño del hematoma. Dependiendo de la situación clínica del paciente, se debe realizar un tratamiento conservador con terapias de soporte, monitorización invasiva, fluidoterapia de reposición intensa, transfusión sanguínea en caso de anemizaci3n y tratamiento de la coagulopatía si precisa, siendo estas estrategias eficaces en la mayoría de los casos. En los pacientes inestables hemodinámicamente, la opción más adecuada sería el tratamiento quirúrgico con abordaje endovascular, realizándose una arteriografía para identificar el sitio de sangrado y embolización posterior, reservando la cirugía abierta para los casos de fracaso de la técnica endovascular⁷.

La estenosis de arterias subclavias se caracteriza por presentar una oclusión parcial o completa al flujo sanguíneo, siendo su causa principal la arterioesclerosis. Su incidencia está en torno al 3-4%, aumentando hasta el 11-18% en pacientes con enfermedad arterial periférica⁸. Su existencia de forma

bilateral es infrecuente⁸. Puede causar una morbilidad significativa y provocar síntomas isquémicos que afecten a las extremidades superiores, al cerebro e incluso al corazón. Los pacientes afectados con esta lesión tienen más riesgo de lesiones coronarias arteriales y eventos cerebrovasculares.

La presencia de una estenosis de arterias subclavias nos hace registrar medidas bajas de PA cuando esta se mide en el lado afectado, pudiendo provocar un enmascaramiento de los síntomas y dificultar el manejo terapéutico^{9,10}. La rutina de la medición de la PA en un solo lado de la extremidad superior puede producir un manejo clínico inadecuado en estos pacientes. Por ello, es importante enfatizar la importancia de la medición bilateral de la PA y, si se precisa, en todas las extremidades, especialmente en pacientes diagnosticados de lesión vascular periférica¹¹.

En nuestra paciente, el inicio de síntomas del hematoma retroperitoneal severo tiene una clara correlación en el tiempo con la punción lumbar, descartando así un hematoma retroperitoneal espontáneo u otras posibles causas. Se realizó confirmación mediante TAC y, ante la inestabilidad presentada, se iniciaron las medidas de reanimación necesarias y se decidió trasladar a quirófano para efectuar un tratamiento endovascular mediante embolización de la zona de sangrado. La presencia de una estenosis bilateral de arterias subclavias en esta paciente fue un factor de confusión al no ser conocida desde un principio. Se creyó que presentaba hipotensión arterial refractaria a dosis elevadas de vasopresores, hasta que posteriormente se observó la PA a nivel femoral detectando la discordancia con la PA a nivel radial. La causa del fallecimiento, una isquemia cerebral masiva, está probablemente en relación con el cuadro clínico de shock hipovolémico hemorrágico con anemia severa e hipotensión arterial que sufrió de forma aguda dicha paciente.

Para finalizar, destacar que, en medicina, cualquier técnica invasiva puede tener complicaciones graves. Un diagnóstico rápido y preciso del hematoma retroperitoneal iatrogénico, unido a medidas de soporte y a un abordaje quirúrgico eficiente cuando se requiera, son fundamentales. La presencia de una estenosis de arterias subclavias determinará registros de PA inferiores en el miembro superior correspondiente a las reales sistémicas. Si desconocemos su existencia puede ser un factor de grave confusión que nos lleve a un diagnóstico y tratamiento erróneo. Es importante enfatizar la importancia de la medición bilateral de la PA, especialmente en aquellos pacientes con constancia de enfermedad vascular periférica.

Responsabilidades éticas

Protección de personas y animales. Los autores declaran que para esta investigación no se han realizado experimentos en seres humanos ni en animales.

Confidencialidad de los datos. Los autores declaran que en este artículo no aparecen datos de pacientes.

Derecho a la privacidad y consentimiento informado. Los autores declaran que en este artículo no aparecen datos de pacientes.

Financiamiento

Los autores no recibieron patrocinio para llevar a cabo este artículo.

Conflicto de intereses

Los autores declaran no tener ningún conflicto de intereses.

REFERENCIAS

- Ritter U. Extensive retroperitoneal hematoma following diagnostic anesthesia of the lumbar sympathetic nerve. *Chirurg.* 1950;21:434-5.
- Barak M, Fischer D, Gat M, Katz Y. Retroperitoneal hematoma after spinal anesthesia with the paramedian approach. *Anesth Analg.* 2004;98:851-3.
- Aveline C, Bonnet F. Delayed retroperitoneal haematoma after failed lumbar plexus block. *Br J Anaesth.* 2004;93:589-91.
- Parvaiz MA, Korwar V, McArthur D, Claxton A, Dyer J, Isgar B. Large retroperitoneal haematoma: An unexpected complication of ilioinguinal nerve block for inguinal hernia repair. *Anaesthesia.* 2012;67:80-1.
- Levine MN, Raskob G, Landefeld S, Kearon C. Hemorrhagic complications of anticoagulant treatment. *Chest.* 2001;119 Suppl 1:108s-21s.
- Farouque HMO, Tremmel JA, Raissi Shabari F. Risk factors for the development of retroperitoneal hematoma after percutaneous coronary intervention in the era of glycoprotein IIb/IIIa inhibitors and vascular closure devices. *J Am Coll Cardiol.* 2005;45:363-8.
- Sajnani N, Bogart DB. Retroperitoneal hemorrhage as a complication of percutaneous intervention: Report of 2 cases and review of the literature. *Open Cardiovasc Med J.* 2013;7:16-22.
- Ochoa VM, Yeghiazarians Y. Subclavian artery stenosis: A review for the vascular medicine practitioner. *Vasc Med.* 2011;16:29-34.
- Dashfield AK, Farrington WJ, Langton JA, Ashley S. Persistent intraoperative hypotension as a presentation of bilateral subclavian artery stenosis. *J Cardiothorac Vasc Anesth.* 1998;12:321-3.
- Kim YH, Lim SH, Lee JI, Kim YH, Lee JH, Lee KM, et al. Left subclavian artery stenosis found by the interarm blood pressure difference during combined spinal-epidural anesthesia of patient with peripheral vascular disease. A case report. *Korean J Anaesthesiol.* 2008;55:229-32.
- Wood RJ, Walmsley AJ. Subclavian artery stenosis and blood pressure control. *Anaesthesia.* 2006;61:409-10.