



# Revista Colombiana de Anestesiología

## Colombian Journal of Anesthesiology

www.revcolanest.com.co



### Reporte de caso

# Manejo anestésico para la cirugía urgente traumática en miembro superior en una gestante de 23 semanas: rol del bloqueo ecoguiado del plexo braquial mediante abordaje infraclavicular. Reporte de caso



Rosana Guerrero-Domínguez<sup>a,\*</sup>, Daniel López-Herrera-Rodríguez<sup>a</sup>,  
Jesús Fernández-López<sup>b</sup>, Ángeles Luengo<sup>a</sup> e Ignacio Jiménez<sup>c</sup>

<sup>a</sup> MD, Anestesiólogo Hospitales Universitarios Virgen del Rocío, Sevilla, España

<sup>b</sup> Residente de Anestesiología Hospitales Universitarios Virgen del Rocío, Sevilla, España

<sup>c</sup> PhD, Anestesiólogo Hospitales Universitarios Virgen del Rocío, Sevilla, España

#### INFORMACIÓN DEL ARTÍCULO

##### Historia del artículo:

Recibido el 27 de agosto de 2013

Aceptado el 24 de marzo de 2014

On-line el 23 de mayo de 2014

##### Palabras clave:

Mujeres embarazadas  
Anestesia de conducción  
Plexo braquial  
Bloqueo nervioso  
Analgesia

#### R E S U M E N

Describimos el tratamiento anestésico de una mujer de 34 años en su 23 semana de gestación con una lesión vascular y tendinosa de antebrazo que requirió una reparación quirúrgica urgente. El bloqueo nervioso del plexo braquial evita el riesgo potencial de intubación fallida y de broncoaspiración, además de reducir la exposición fetal a fármacos potencialmente teratogénos. Mientras sea posible una técnica anestésica regional, debería ser usada. Si es inevitable una anestesia general, se requiere una inducción de secuencia rápida. Un abordaje multidisciplinar debe ser establecido en el tratamiento de estas pacientes. Los anestesiólogos deben proporcionar una anestesia segura tanto para la madre como para el feto manteniendo una oxigenación materna adecuada para evitar la asfisia fetal.

© 2013 Sociedad Colombiana de Anestesiología y Reanimación. Publicado por Elsevier España, S.L. Todos los derechos reservados.

### Anaesthetic management for emergent upper limb trauma surgery in a 23-week pregnant woman: Role of ultrasound-guided infraclavicular brachial plexus block. Case report

#### A B S T R A C T

We describe the anaesthetic management of a 34-year-old woman at 23 weeks of gestation with a forearm tendon and vascular injury who required an emergent surgical repair. Brachial plexus nerve block avoids the potential risk of failed intubation and aspiration in addition to reducing the exposure of the foetus to potentially teratogenic drugs. Whenever feasible, a regional anaesthetic technique should be used. If general anaesthesia is

##### Keywords:

Pregnant women  
Conduction anesthesia  
Brachial Plexus

\* Autor para correspondencia.

Correo electrónico: [rosanabixi7@hotmail.com](mailto:rosanabixi7@hotmail.com) (R. Guerrero-Domínguez).  
<http://dx.doi.org/10.1016/j.rca.2014.03.008>

Nerve block  
Analgesia

mandatory, a rapid sequence induction is required. A multidisciplinary approach needs to be established early in the management of these patients. Anaesthetists must provide safe anaesthesia for both mother and child by maintaining adequate maternal oxygenation for avoiding foetal asphyxia.

© 2013 Sociedad Colombiana de Anestesiología y Reanimación. Published by Elsevier España, S.L. All rights reserved.

## Introducción

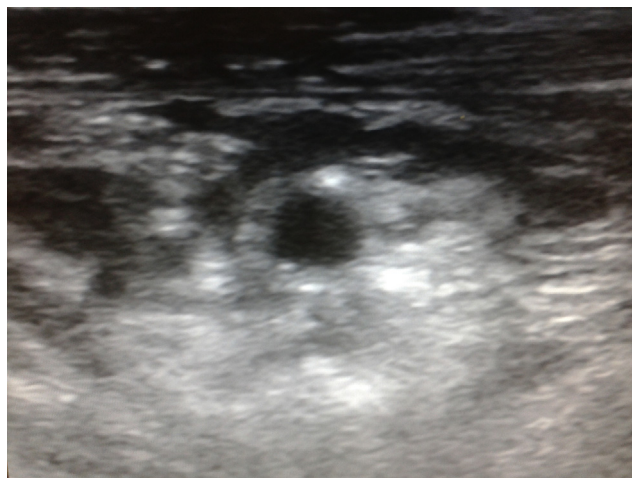
Las técnicas anestésicas llevadas a cabo en las pacientes obstétricas que requieren una intervención quirúrgica urgente suponen un reto para los anesthesiólogos. Durante el segundo trimestre de gestación, la teratogenicidad asociada a determinados fármacos empleados durante nuestra práctica diaria<sup>1,2</sup> puede comprometer el desarrollo fetal y condicionar la presentación de distintos tipos de malformaciones en función de la edad gestacional. Los procedimientos locoregionales resultan de elección en estas pacientes<sup>3</sup>.

## Caso clínico

Presentamos el caso de una paciente de 34 años en su 23 semana de gestación que en el contexto de un accidente de tráfico presentó una herida inciso contusa en el antebrazo izquierdo con lesiones subsidiarias de anastomosis tendinosas y vasculares de forma urgente. No presentaba otros antecedentes personales de interés salvo el dudoso cumplimiento del periodo de ayuno. Tras valoración del caso por un equipo multidisciplinar compuesto por traumatólogos, anesthesiólogos y ginecólogos se decidió la realización urgente de intervención quirúrgica empleando un bloqueo del plexo braquial ecoguiado mediante abordaje infraclavicular.

A la llegada a nuestro centro la paciente permaneció estable desde el punto de vista hemodinámico. En la exploración de la vía aérea se objetivó un grado II de Mallampati, extensión cervical normal y apertura bucal sin limitaciones. Presentaba importante dolor e impotencia funcional en antebrazo, así como un sangrado activo por la herida. Como pruebas complementarias obtuvimos un hemograma sin alteraciones en serie roja, blanca ni cifra de plaquetas y estudio de coagulación. Se realizó ecografía ginecológica mostrando una gestación normoevolutiva para la edad gestacional indicada.

En quirófano, dada la edad gestacional superior a 20 semanas, se procedió a lateralización en decúbito lateral izquierdo, disminuyendo la compresión aortocava para mejorar el retorno venoso. Se administró profilaxis antibiótica con amoxicilina 30 min antes de la intervención quirúrgica. Tras monitorización habitual no invasiva mediante presión arterial, electrocardiograma y pulsioximetría, se administraron 100 µg de fentanilo para disminuir la ansiólisis. Se emplearon gafas nasales con un flujo de 2 litros por minutos. No se indicó monitorización de la frecuencia cardiaca fetal (FCF) intraoperatoria por decisión del equipo obstétrico dada la edad gestacional.



**Figura 1** – Imagen ecográfica del plexo braquial a nivel infraclavicular donde se visualiza la distribución del anestésico local entre los fascículos lateral, posterior y medial.

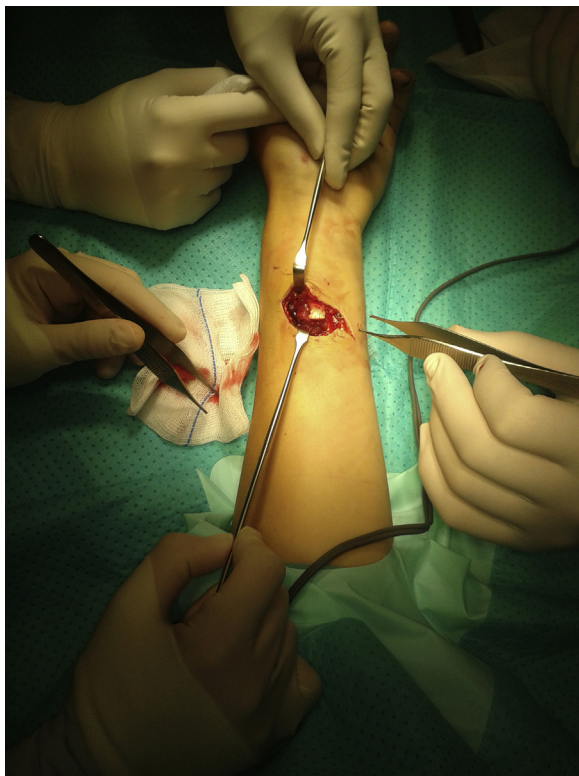
**Fuente:** Autores.

Se colocó a la paciente en decúbito supino con el brazo en aducción, empleándose una técnica con abordaje coracoideo. Se localizó la arteria axilar mediante ecografía, objetivándose los músculos pectorales mayor y menor, así como los fascículos lateral, posterior y medial del plexo braquial situados alrededor de la arteria. Con la sonda colocada en sentido vertical, se realizó un abordaje en plano, administrándose 20 ml de mepivacaína 1,5% que fueron distribuidos entre los 3 fascículos del plexo braquial, apreciándose una imagen ecográfica anecoica mientras se inyecta dicho anestésico local (fig. 1).

La paciente se mantuvo estable hemodinámicamente durante el periodo intraoperatorio con presiones arteriales sistólicas entre 110-120 mmHg, frecuencia cardiaca de 80-90 lpm y saturación periférica de oxígeno (SpO<sub>2</sub>) del 99-100%, realizándose una sutura tendinosa y anastomosis de pequeños vasos (fig. 2). Se mantuvo un adecuado nivel analgésico y bloqueo motor sin precisar analgesia coadyuvante ni sedación. Tras 140 min de intervención quirúrgica y finalización del procedimiento, la paciente fue trasladada a la unidad de reanimación postoperatoria evolucionando favorablemente.

## Discusión

La cirugía no obstétrica durante el embarazo es relativamente común, con una incidencia del 0,15% de las pacientes



**Figura 2** – Imagen intraoperatoria de la reparación quirúrgica de las lesiones vasculares y tendinosas en la cara anterior del antebrazo.

Fuente: Autores.

embarazadas<sup>4-6</sup>. Las indicaciones quirúrgicas más frecuentes durante el embarazo son las afecciones abdominales agudas (como la apendicitis o la colecistitis), traumatismos y tumores<sup>4,7</sup>. No obstante, cualquier tipo de procedimiento quirúrgico emergente puede acontecer durante el embarazo<sup>4</sup>.

La realización de una intervención quirúrgica en una paciente obstétrica presenta importantes implicaciones anestésicas<sup>8</sup>, fundamentalmente en relación a modificaciones fisiológicas, fármacos empleados que podrían resultar teratogénos y alteraciones hemodinámicas asociadas a la inducción anestésica o durante el periodo intraoperatorio que podrían comprometer el bienestar fetal<sup>1,2</sup>. Las modificaciones anatómicas y fisiológicas<sup>9</sup> como consecuencia del edema y friabilidad de los tejidos de vía aérea superior pueden dificultar la ventilación e intubación orotraqueal<sup>3</sup>. Además, el útero grávido determina en su mayor medida la consideración de «estómago lleno» a partir de la semana 20 de gestación<sup>1,2</sup>.

La premedicación para disminuir la ansiólisis resulta fundamental<sup>2</sup>, ya que un aumento de la actividad adrenérgica, en el contexto de una situación de estrés, así como la hiperventilación asociada a la misma, puede conllevar a una vasoconstricción de las arterias uterinas con la consiguiente reducción del flujo útero placentario, ya que presentan de forma fisiológica una alcalosis respiratoria crónica<sup>1,2,5</sup>.

El empleo de técnicas locorreregionales evita el riesgo potencial de una intubación fallida, así como de broncoaspiración, limitando por otro lado la exposición fetal a drogas potencialmente teratogénas<sup>2,10,11</sup>. En casos donde se considere

imprescindible realizar un procedimiento bajo anestesia general, se aconseja una inducción de secuencia rápida<sup>1,2,4</sup>, elaborándose una estrategia en el abordaje de vía aérea y disponiendo de alternativas al plan inicial que podría resultar fallido. En cuanto a la monitorización intraoperatoria de la FCF, su utilidad es discutida por debajo de las 25 semanas de gestación<sup>2,4,12-14</sup> ya que en el contexto de una anestesia general<sup>15</sup>, podrían objetivarse cambios en la variabilidad por efecto de los fármacos anestésicos sobre el sistema nervioso autónomo fetal sin significado patológico<sup>2</sup>. Aunque la monitorización de la FCF a partir de la semana 25 es un importante indicador de la adecuada perfusión uteroplacentaria<sup>4</sup>, algunos autores consideran que en edades gestacionales menores puede conllevar a confusión en la detección de un compromiso del bienestar fetal<sup>2</sup>.

El abordaje anestésico de pacientes con traumatismo en extremidades superiores puede realizarse mediante un bloqueo del plexo braquial por vía interescalénico, axilar, supraclavicular e infraclavicular<sup>16</sup>. La realización de bloqueos locorreregionales guiados por ecografía<sup>17</sup> se ha convertido en una técnica de creciente interés<sup>18</sup>, ya que ha permitido la visualización directa de los nervios, la aguja, las estructuras adyacentes y principalmente el control de la distribución del anestésico local<sup>18</sup>. El bloqueo del plexo braquial mediante abordaje infraclavicular es una técnica de eficacia demostrada para la cirugía de codo, antebrazo y mano<sup>19</sup>. Entre las ventajas del abordaje infraclavicular se cuentan la posibilidad de realizar el bloqueo con el brazo del paciente en cualquier posición, se aleja de las estructuras neurovasculares del cuello, así como la facilidad de fijar un catéter continuo del plexo braquial a la pared torácica<sup>18,20,21</sup>. La visión ecográfica de las estructuras anatómicas nos ha dado la oportunidad de mejorar el éxito del bloqueo infraclavicular disminuyendo sus complicaciones, como la inyección intraneural de anestésicos locales y el riesgo de neumotórax<sup>18,22</sup>.

Nuestro objetivo principal durante la intervención quirúrgica es mantener unas condiciones hemodinámicas maternas estables<sup>1,2,4,23</sup> garantizando una correcta perfusión uteroplacentaria y oxigenación fetal evitando periodos de hipotensión. Se recomienda el empleo de técnicas anestésicas locorreregionales que permitan por una parte evitar fármacos que puedan resultar teratogénos<sup>4</sup> y, por otro lado, la manipulación de la vía aérea dada la consideración de vía aérea difícil y el riesgo incrementado de broncoaspiración<sup>1,2,4</sup>.

## Financiación

Ninguna.

## Conflicto de intereses

No existen conflictos de intereses.

## REFERENCIAS

1. Ní Mhuireachtaigh R, O’Gorman DA. Anesthesia in pregnant patients for nonobstetric surgery. *J Clin Anesth.* 2006;18:60-6.

2. Reitman E, Flood P. Anaesthetic considerations for non-obstetric surgery during pregnancy. *Br J Anaesth*. 2011;107 Suppl 1:i72-8.
3. Bansal T, Kumar P, Hooda S. Anestesia regional: todavía una alternativa adecuada en la parturienta con obesidad mórbida. *Rev Colomb Anesthesiol*. 2013;41:302-5.
4. Van de Velde M, de Buck F. Anesthesia for non-obstetric surgery in the pregnant patient. *Minerva Anesthesiol*. 2007;73:235-40.
5. Brodsky JB, Cohen EN, Brown Jr BW, Wu ML, Witcher C. Surgery during pregnancy and fetal outcome. *Am J Obstet Gynecol*. 1980;138:165-7.
6. Kort B, Katz VL, Watson WJ. The effect of nonobstetric operation during pregnancy. *Surg Gynecol Obstet*. 1993;177:371-6.
7. Naughton NN, Cohen SE. Nonobstetric surgery during pregnancy. En: Chestnut DH, editor. *Obstetric anesthesia: Principles and practice*. 3rd ed. Philadelphia: Elsevier Mosby; 2004. p. 255-72.
8. Crowhurst JA. Anaesthesia for non obstetric surgery during pregnancy. *Acta Anaesthesiol Belg*. 2002;53:295-7.
9. Cohen SE. Nonobstetric surgery during pregnancy. En: Chestnut DH, editor. *Obstetric anesthesia: Principles and practice*. 2nd ed. St. Louis: Elsevier Mosby; 1999. p. 279.
10. Kress HG. Effects of general anaesthetics on second messenger systems. *Eur J Anaesthesiol*. 1995;12:83-97.
11. Sturrock JE, Nunn JF. Mitosis in mammalian cells during exposure to anesthetics. *Anesthesiology*. 1975;43:21-33.
12. Wang LP, Paech MJ. Neuroanesthesia for the pregnant woman. *Anesth Analg*. 2008;107:193-200.
13. Kuczkowski KM. Nonobstetric surgery during pregnancy: What are the risks of anesthesia? *Obstet Gynecol Surv*. 2004;59:52-6.
14. Horrigan TJ, Villareal R, Weinstein L. Are obstetrical personnel required for intraoperative fetal monitoring during nonobstetric surgery? *J Perinatol*. 1999;19:124-6.
15. ACOG. ACOG Committee on Obstetric Practice. Nonobstetric surgery in pregnancy. *Obstet Gynecol*. 2003;102:431.
16. Dardon JC, Herrera L, Pérez A. Estudio comparativo, prospectivo, longitudinal y aleatorio de tres técnicas de bloqueos cervicobraquiales para cirugía de extremidades superiores. *Rev Mex Anest*. 2000;23:7-10.
17. Vásquez MI, Jiménez AM, Aguirre OD, González MP, Ríos AM. Bloqueo supraclavicular bilateral con ecografía. *Rev Colomb Anesthesiol*. 2012;40:304-8.
18. Ortega Romero A, de Diego Isasa D, del Olmo Rodríguez C, Maroto Ramos E, Rouco Gil R. Ecografía portátil en anestesia regional: bloqueos del plexo braquial. *Rev Esp Anesthesiol Reanim*. 2008;55:294-303.
19. Wilson JL, Brown DL, Wong GY, Ehman RL, Cahill DR. Infraclavicular brachial plexus block: Parasagittal anatomy important to the coracoid technique. *Anesth Analg*. 1998;87:870-3.
20. Perlas A, Chan VW, Simons M. Brachial plexus examination and localization using and electrical stimulation. *Anesthesiology*. 2003;99:429-35.
21. Marhofer P, Greher M, Kapral S. Ultrasound guidance in regional anaesthesia. *Br J Anaesth*. 2005;94:7-17.
22. Bigeleisen P. Nerve puncture and apparent intraneural injection during ultrasound-guided axillary block does not invariably result in neurologic injury. *Anesthesiology*. 2006;105:779-83.
23. Naughton NN, Chitra CS. Nonobstetric surgery during pregnancy. In: Chestnut DH, editor. *Obstetric anesthesia: principles and practice*. Philadelphia: Elsevier Mosby; 2004. p. 255-72.