



## Indiferencia congénita al dolor

### Congenital Indifference to Pain

Adelaida Álvarez C. \*, Simón P. Aristizábal L. \*\*, Luis Enrique Chaparro \*\*\*,  
Lizeth J. Ramírez B. \*\*\*\*, Carlos A. Sarassa V. \*\*\*\*\*

Recibido: junio 8 de 2010. Enviado para modificaciones: julio 12 de 2010. Aceptado: julio 24 de 2010.

#### RESUMEN

**Introducción.** En la fase aguda, el dolor ejerce un mecanismo natural de protección. No obstante, existen dos trastornos congénitos cuya característica principal es una baja o nula reactividad al trauma: la insensibilidad congénita al dolor y la indiferencia congénita al dolor. Esta última es una condición poco común en la que a pesar de no existir anomalías neurológicas en las vías del dolor, el individuo carece de una respuesta emocional a la lesión tisular.

**Objetivos.** Presentar el caso de una niña con indiferencia congénita al dolor y hacer revisión de la fisiopatología y una aproximación diagnóstica.

**Metodología y resultados.** Presentación de caso clínico.

**Conclusiones.** El diagnóstico de indiferencia congénita al dolor es básicamente un diagnóstico de exclusión y dado que aún no se conoce cura para este trastorno, la prevención, la educación y el tratamiento interdisciplinario son lo primordial en estas entidades.

#### SUMMARY

**Introduction.** In the acute phase, pain exerts a natural protective mechanism. However, there are two congenital disorders, in which the main characteristic is a low or nule reactivity to trauma: congenital insensitivity to pain and congenital indifference to pain. The last one is an uncommon condition in which, while not having neurological abnormalities in the pain pathways, the individual lacks of an emotional response to tissue injury.

**Objectives.** To show the case of a girl with congenital indifference to pain and to make a review of the pathophysiology and diagnostic approach.

**Methodology and results.** Presentation of a clinical case.

**Conclusions.** The diagnosis of congenital indifference to pain is basically a diagnosis by exclusion and since a cure for this disorder is not yet known, prevention, education and interdisciplinary treatment are the priority aspects in this entities.

\* Médica, Universidad Pontificia Bolivariana. Medellín, Colombia. lalya511@hotmail.com.

\*\* Médico Ortopedista y Traumatólogo, Universidad Pontificia Bolivariana. Medellín, Colombia.

\*\*\* Médico anesthesiólogo. Profesor asociado de Anestesia y Medicina del Dolor, Universidad Pontificia Bolivariana. Medellín, Colombia.

\*\*\*\* Médica anesthesióloga de la Universidad de Caldas y fellow de Dolor y Cuidado Paliativo, Universidad del Bosque. Bogotá, Colombia.

\*\*\*\*\* Ortopedista y Traumatólogo Universidad Pontificia Bolivariana, Ortopedista Infantil, Hospital Pablo Tobón Uribe. Medellín, Colombia.

**Palabras clave:** *Insensibilidad congénita al dolor, heridas y traumatismos (Fuente: DeCS, BIREME).*

## INTRODUCCIÓN

Los reportes de caso han sido y serán por mucho tiempo una herramienta excepcional para la descripción de casos excepcionales en la literatura y, así mismo, una estrategia pedagógica muy importante en la práctica de la anestesia y la medicina del dolor (1). El dolor, a su vez, es una de las principales causas de consulta. Si se le preguntara a alguien si quisiera una vida libre de dolor, seguramente la respuesta sería afirmativa, pero al analizar con más detenimiento esta respuesta, resultan obvias las implicaciones que generaría dicha condición, ya que, al menos en la fase aguda, el dolor ejerce un mecanismo natural de protección contra lesiones que pueden afectar el bienestar humano (2).

La indiferencia congénita al dolor es una condición infrecuente en la que, a pesar de no haber anomalías neurológicas en las vías del dolor, el individuo carece de una respuesta emocional en casos de lesión tisular (3). Esta condición pone en riesgo desde edades muy tempranas a quienes la sufren. Los niños pueden sufrir lesiones graves, como fracturas, quemaduras o infecciones, sin presentar dolor, con lo cual se enfrentan a potenciales complicaciones y secuelas. Con los avances recientes en la genética de la neurobiología del dolor, existe un interés creciente por entender los mecanismos subyacentes de esta alteración.

A continuación se describe el reporte de caso de una paciente que ha estado expuesta durante su niñez temprana a múltiples lesiones osteomusculares y cutáneas.

## DESCRIPCIÓN DEL CASO

Niña mestiza de 4 años de edad. Consultó a un servicio de ortopedia por fracturas por aplastamiento en dedos de la mano izquierda, las cuales fueron manejadas inicialmente con inmovilización, pero sin adherencia al tratamiento, lo cual dejó deformidades residuales. Durante la anamnesis se documentó una historia de múlti-

**Keywords:** *Congenital insensitivity to pain, wounds and traumatismos (Source: MeSH, NLM).*

## INTRODUCTION

Case reports have been and will be for a long time an outstanding tool for the description of exceptional cases in the literature and, as well, a very important pedagogical strategy in the practice of anesthesia and pain medicine (1). Pain, in turn, is one of the main causes of consultation. If we ask someone if he would like to live a life free of pain, the answer will probably be affirmative, but when we analyze with more detail this answer, the implications that such condition would generate are obvious, since, at least in the acute phase, pain exerts a natural protective mechanism against injuries that may affect human well-being (2).

Congenital indifference to pain is an infrequent condition in which, despite not having neurological abnormalities in the pain pathways, the individual lacks of emotional response in cases of tissue injury (3). This condition puts at risk those who suffer from it since very early ages. Children may suffer serious injuries, such as fractures, burns or infections, without having pain, thereby being faced to potential complications and sequelae. With the recent advances in the genetics of pain neurobiology, there is a growing interest in understanding the underlying mechanisms of this disorder.

The case report of a patient who has been exposed during her early childhood to multiple musculoskeletal and cutaneous injuries is described below.

## CASE REPORT

Four years old mestizo girl, who consulted an orthopedic service for compression fractures of the fingers on her left hand, which were initially managed with immobilization, but there was no adherence to treatment, leaving thereby residual deformities. A history of multiple musculoskeletal and cutaneous traumas of the trunk and the limbs was documented during the anamnesis, as well as a mild craneo-encephalic trauma after falling down from a second floor, self-inflicted injuries in fingers and oral cavity and an abnor-

ples traumas osteomusculares y cutáneos en el tronco y en las extremidades, así como trauma craneoencefálico leve por caída de un segundo piso, lesiones autoinfligidas en dedos y cavidad oral y un comportamiento anormal frente a actividades potencialmente dañinas: presenta indiferencia a venopunciones, le gusta apagar velas con los dedos, toca planchas encendidas, toma bebidas muy calientes y rueda escaleras abajo. Todas sus lesiones han sido de difícil curación por automutilación y por falta de adherencia al tratamiento.

La paciente es la tercera hija de padres en consanguinidad de segundo grado (primos hermanos), con controles prenatales satisfactorios y ecografías normales. La madre presentó parto vértice espontáneo a término sin complicaciones, institucional. La paciente pesó 2.500 g al nacer y midió 48 cm. Su desarrollo neuropsicomotor fue normal. Como antecedentes patológicos presentó dermatitis, asma y rinitis leve que no ha requerido tratamiento. Tiene antecedentes alérgicos con reacción urticariforme a la dipirone. Sus antecedentes quirúrgicos y transfusionales son negativos. Tuvo vacunación completa para la edad. Entre los antecedentes familiares se cuenta trastorno del aprendizaje (tío paterno) y retardo mental (prima paterna).

Al examen físico la paciente presentó signos vitales normales, al igual que la evaluación cardiopulmonar, abdominal y genitourinaria. Se detectaron lesiones en labios y lengua compatibles con trauma por mordedura y desgaste dental severo sin focos sépticos (figura 1). Sus extremidades presentan deformidad de falanges proximales de tercer y cuarto dedos de la mano izquierda, secundarias a fracturas consolidadas con limitación en la movilidad articular interfalángica. El cuarto dedo de mano izquierda tiene angulación en varo de 10°. Los demás dedos presentan cicatrices en sus pulpejos (figura 2). Además se detectó hiperlaxitud articular. Presenta piel seca sin alteraciones en la sudoración y múltiples excoriaciones en diferentes fases de cicatrización, así como algunas equimosis sin respuesta evocada de defensa al presionarlas (fi-

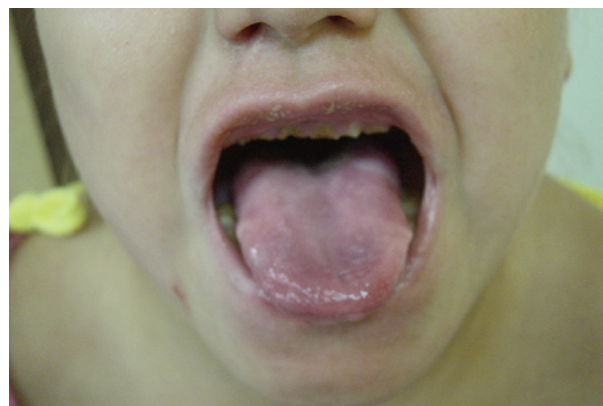mal behavior against potentially harmful activities: she is indifferent to venopunctures, likes to extinguish candles with the fingers, touches switched-on irons, takes very hot drinks and rolls down the stairs. All her injuries had been difficult to heal because of self-mutilation and lack of adherence to treatment.

The patient is the third child of parents in second degree of consanguinity (first cousins), with satisfactory prenatal controls and normal ultrasound examinations. The mother had a spontaneous vertex delivery at term without complications, institutional. The patient weighed 2.500 g at birth and measured 48 cm. Her neuropsychomotor development was normal. As pathologic antecedents she had dermatitis, mild rhinitis and asthma that have not required treatment. She has allergic antecedents with an urticariform reaction to dipyrone. Surgical and transfusion antecedents are negative, and she has been fully immunized for her age. The family history includes a learning disorder (paternal uncle) and mental retardation (paternal cousin).

On physical examination the patient had normal vital signs, as well as the cardiopulmonary, abdominal and genitourinary evaluation. There where detected lesions in the lips and the tongue compatible with trauma due to bite, and severe dental wear without septic foci (figure 1). Her limbs show deformity of the proximal phalanges

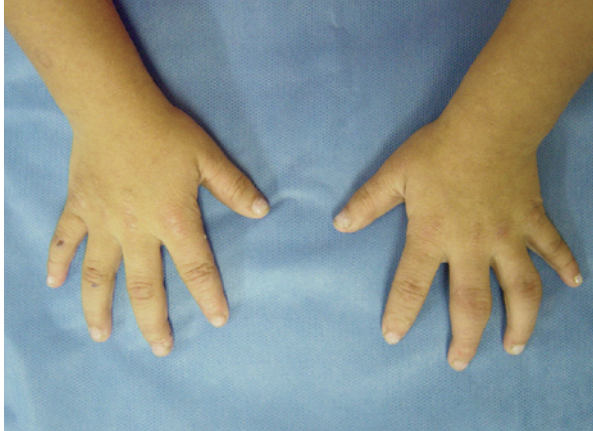
**Figure 1:** Excoriations on the lips and the tongue and severe dental wear

**Figura 1:** Excoriaciones en labios, lengua y desgaste dental severo



**Figura 2:** Deformidad de falanges proximales de tercer y cuarto dedos de mano izquierda

**Figure 2:** Deformity of the proximal phalanges of the third and fourth fingers of the left hand



guras 3 y 4). Al examen neurológico se muestra consciente, alerta, orientada, con adecuado contacto, interacción y verbalización, sin afectación de pares craneanos. Los reflejos osteotendinosos son normales y simétricos y el reflejo corneal está presente. Su sensibilidad superficial y profunda es preservada, y discrimina adecuadamente entre frío, calor y presión, pero sin respuesta evocada al agua hirviendo. No hay signos de focalización.

A la paciente le fueron realizados los siguientes exámenes paraclínicos: resonancia magnética nuclear (RMN) leída por un neurorradiólogo como normal. Potenciales auditivos evocados del tronco cerebral (BERA) normales. Electroencefalograma (EEG) normal. Electromiografía y velocidad de conducción nerviosa (EMG y VDC) de las cuatro extremidades sin evidencia de polineuropatía sensitiva o motora. Prueba de respuesta simpática de la piel normal. Estudio anatomopatológico de nervio sural reportado dentro de límites normales por un neuropatólogo.

La paciente fue valorada por neuropsiquiatra, donde además se le realizó un diagnóstico de trastorno de déficit de atención e hiperactividad, el cual, asociado al trastorno de indiferencia congénita al dolor, aumenta las posibilidades de sufrir lesiones graves, por lo que se inició un

of the third and fourth fingers of the left hand, secondary to consolidated fractures with limitation of the mobility of the interphalangeal joint. The fourth finger of the left hand has a varus angulation of 10°. The other fingers have scars in the fingertips (figure 2). Articular hyperlaxity was also detected. She has dry skin without alterations in sweating and multiple excoriations in different phases of healing, as well as some bruising with no defense evoked response to pressure (figures 3 and 4). On the neurologic examination she appears conscious, alert, and oriented, with appropriate contact, interaction and verbalization, without involvement of cranial pairs. Osteotendinous reflexes are normal and symmetric and corneal reflex is present. Her deep and superficial sensitivity is preserved, and she adequately discriminates between cold, heat and pressure, but without an evoked response to boiling water. There are no signs of focalization.

The following paraclinical tests were done to the patient:: nuclear magnetic resonance (NMR) read as normal by a neuroradiologist Brainstem auditory evoked potentials (BERA) normal. Electroencefalogram (EEG) normal. Electromyography and nerve conduction velocity (EMG and NCV) of the four limbs with no evidence of sensorial or motor polyneuropathy. Sympathetic skin response test normal. The anatomopathologic study of the sural nerve was reported within normal limits by a neuropathologist.

The patient was evaluated by a neuropsychiatrist, who made an additional diagnosis of attention deficit and hyperactivity disorder, which, associated with the disorder of congenital indifference to pain, increases the possibilities of suffering serious injuries, and therefore, an interdisciplinary management of her pathologies was initiated. After the analysis of these paraclinical tests and the clinical condition of the patient, it was possible to establish the diagnosis of congenital indifference to pain.

## DISCUSSION

The pain reactivity disorders have been divided into two groups: *congenital and acquired*. Within the congenital —described by Dearborn in 1932 (4)— there are two subgroups: the first includes



manejo interdisciplinario de sus patologías. Tras el análisis de estos paraclínicos y de la clínica de la paciente, se logró establecer el diagnóstico de indiferencia congénita al dolor.

### DISCUSIÓN

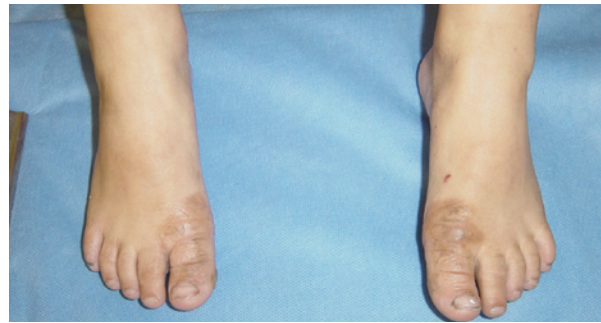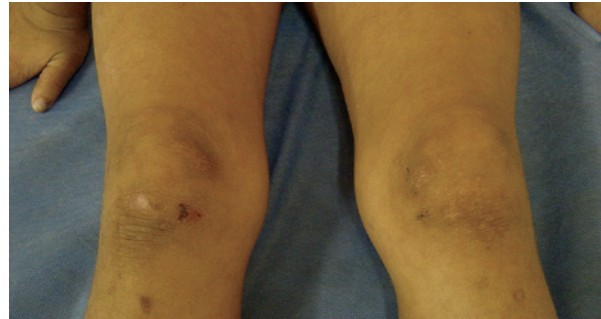
Los trastornos de la reactividad al dolor se han dividido en dos grupos: congénitos y adquiridos. Dentro de los congénitos —descritos por Dearborn en 1932 (4)— encontramos dos subgrupos: el primero son pacientes con *indiferencia* congénita al dolor, en quienes la vía sensorial está íntegra, pero la interpretación o percepción como sensación dolorosa está ausente. El segundo son pacientes con *insensibilidad* congénita al dolor, en quienes el estímulo doloroso no es transmitido adecuadamente al sistema nervioso central debido a una alteración en la capacidad discriminativa de las vías sensitivas (2). A su vez los trastornos de insensibilidad congénita reúnen un grupo de patrones clínicos heterogéneos a los que se les denomina HSAN, por la sigla en inglés de *hereditary sensory and autonomic neuropathy*. La clasificación fue incorporada por Dyck en 1983 y se complementa con diferentes estudios genéticos (5). Se han identificado cinco tipos de HSAN, y esta clasificación se basa en el patrón hereditario, las características clínicas y los sistemas de neuronas más afectados: HSAN I, neuropatía hereditaria sensorial radicular; HSAN II, deterioro para la discriminación de estímulos de tacto y presión; HSAN III, síndrome familiar disautonómico Riley-Day; HSAN IV insensibilidad congénita al dolor con anhidrosis, y HSAN V (3).

Entre los trastornos adquiridos está la asimbolia al dolor, la hemiagnosia dolorosa y la analgostimia. La característica de los trastornos adquiridos es que las lesiones en diferentes partes del cerebro son las responsables de las manifestaciones clínicas del paciente (2,5).

Cuando se habla de los componentes de la percepción del dolor es indispensable conocer las dos vías ascendentes mayores: el sistema lateral que pasa a través del núcleo talámico lateral hasta la corteza somatosensorial, responsable del componente sensorio-discriminativo, y el sistema medial del dolor, que pasa a través

**Figure 3 and 4:** Multiple excoriations in different phases of healing

**Figura 3 y 4:** Múltiples excoriaciones en diferentes fases de cicatrización



patients with congenital *indifference* to pain, in whom the sensory pathway is intact, but the interpretation or perception as a painful sensation is absent. The second includes patients with congenital *insensitivity* to pain, in whom the pain stimulus is not properly transmitted to the central nervous system due to an alteration of the discriminative ability of the sensory pathways (2). In turn, the congenital insensitivity disorders gather together a group of heterogeneous clinical patterns which are called HSAN, by their acronym of *hereditary sensory and autonomic neuropathy*. The classification was incorporated by Dyck in 1983 and is complemented with different genetic studies (5). Five types of HSAN have been identified, and this classification is based on the hereditary pattern, the clinical features and the most affected neuronal systems: HSAN I, hereditary sensory radicular neuropathy; HSAN II, impairment of the discrimination of tactile and pressure stimuli; HSAN III, familial dysautonomia (Riley-Day Syndrome); HSAN IV congenital insensitivity to pain with anhidrosis, and HSAN V (3).

del núcleo talámico medial hasta la corteza anterior del cíngulo y la ínsula, responsable de la respuesta afectiva de los estímulos dolorosos (5). Los pacientes con neuropatías periféricas presentan afectación de ambas vías y la mayoría tiene un tipo de neuropatía hereditaria sensorial y autonómica (2).

El principal diagnóstico diferencial de la *indiferencia* congénita al dolor se debe hacer con la *insensibilidad* congénita al dolor, específicamente con el HSAN V. Esta neuropatía hereditaria sensitivo-autonómica tipo V es una condición poco común que se caracteriza por ausencia de percepción y de reacción normal al dolor y a la temperatura, pero con preservación de la percepción al tacto, la propiocepción y la vibración (2).

La insensibilidad es evidente desde la infancia con fracturas, úlceras y quemaduras frecuentes. Las manifestaciones autonómicas son variables. En este tipo de síndrome la afección patológica primaria está en las neuronas de pequeño calibre encargadas de transmitir el dolor y la temperatura y en las neuronas autonómicas (4). Esto se evidencia en la biopsia de nervio sural como una pérdida severa de fibras mielinizadas pequeñas, incluidas las fibras A delta, y una disminución en el número de fibras no mielinizadas (2,3). Se sabe que estos individuos eran diagnosticados erróneamente con indiferencia congénita al dolor antes de la existencia de estudios morfológicos del nervio periférico (2), ya que la gran diferencia entre la insensibilidad y la indiferencia congénitas al dolor radica en que los individuos con insensibilidad congénita al dolor tienen la alteración descrita en la biopsia de nervio sural y los individuos con indiferencia congénita al dolor tienen una biopsia de nervio periférico completamente normal.

Los pacientes con indiferencia congénita al dolor no demuestran una respuesta de retirada ante estímulos normalmente dolorosos, y así pueden soportar quemaduras y otras lesiones sin demostrar reacción alguna. Sin embargo, el examen sensitivo es completamente normal (6). Uno de los síntomas cardinales es su falta de

Among the acquired disorders are included the pain asymbolia, painful hemiagnosia, and analgotimia. The characteristic of the acquired disorders is that the lesions in different parts of the brain are responsible for the clinical manifestations of the patient (2,5).

When talking about the components of the perception of pain it is indispensable to know the two major ascending pathways: the lateral system that passes through the lateral thalamic nucleus until the somatosensory cortex, responsible for the sensory-discriminative component, and the medial pain system, which passes through the medial thalamic nucleus until the anterior cingulate and insular cortex, responsible for the affective response to pain stimuli (5). Patients with peripheral neuropathies have affected both pathways and most of them have a type of hereditary sensory and autonomic neuropathy (2).

The main differential diagnosis of congenital *indifference* to pain should be made with congenital *insensitivity* to pain, specifically with HSAN V. This hereditary sensory and autonomic neuropathy type V is a rare condition characterized by the absence of perception and normal reaction to pain and temperature, but with preservation of the perception of touch, proprioception and vibration (2).

Insensitivity is evident since early childhood with frequent fractures, ulcers and burns. Autonomic manifestations are variable. In this type of syndrome the primary pathological affection is in the small caliber neurons responsible for the transmission of pain and temperature and in the autonomic neurons (4). This can be evidenced in the sural nerve biopsy as a severe loss of small myelinated fibers, including the A delta fibers, and a decrease in the number of unmyelinated fibers (2,3). It is known that these individuals have been misdiagnosed with congenital indifference to pain before the existence of morphological studies of the peripheral nerves (2), since the great difference between congenital insensitivity and congenital indifference to pain lies in that individuals with congenital insensitivity to pain have the described alteration in the sural nerve biopsy and individuals with congenital indifference to pain exhibit a completely normal biopsy of peripheral nerve.

interés o de preocupación por las lesiones (2). Como ya se explicó, la biopsia de nervio periférico es completamente normal. Se considera que estos individuos tienen un déficit en la respuesta afectivo-emocional al dolor, en vez de un déficit en la discriminación de los estímulos dolorosos (2).

Otro trastorno que hay que descartar es la asymbolia al dolor. Los pacientes con esta patología presentan lesiones en la corteza de la ínsula y del cíngulo anterior que producen una pérdida del componente afectivo-emocional del dolor y lesiones en la corteza somatosensorial primaria y secundaria que generan pérdida de la discriminación al componente sensitivo-discriminativo del dolor (5). Para realizar el diagnóstico diferencial con la indiferencia congénita al dolor se necesitan estudios imaginológicos.

Cada uno de los exámenes paraclínicos realizados a la paciente (RMN, BERAS, EEG, prueba de electrodiagnóstico y prueba de respuesta simpática de la piel) fueron normales y permitieron excluir lesiones congénitas adquiridas como las responsables de la presentación clínica (2). Esto soporta el diagnóstico de indiferencia congénita al dolor, el cual es básicamente un diagnóstico de exclusión.

Aunque la morfología normal en la biopsia de nervio sural con microscopio electrónico en pacientes con indiferencia congénita al dolor descarta la ausencia selectiva de nociceptores no mielinizados, este examen no descarta la posibilidad de otras anomalías químicas o estructurales, por ejemplo, alteraciones en los neurotransmisores o en las vías sensoriales centrales (2).

Aunque el patrón de transmisión genético en la indiferencia congénita al dolor aún no se conoce, puede ser autosómico recesivo (3). En el caso reportado, se documentó la consanguinidad en segundo grado (primos hermanos) existente entre los padres de la paciente, lo que aumenta—al menos teóricamente— la posibilidad de la expresión fenotípica del defecto.

Patients with congenital indifference to pain do not show a withdrawal response to normally painful stimuli, and thus they can withstand burns and other injuries without showing any reaction. However, the sensory examination is completely normal (6). One of the cardinal symptoms is their lack of interest or concern for the injuries (2). As already explained above, the peripheral nerve biopsy is completely normal. It is considered that these individuals have a deficit in affective-emotional response to pain, rather than a deficit in the discrimination of painful stimuli (2).

Another disorder that must be ruled out is pain asymbolia. Patients with this pathology have lesions in the anterior cingulate and insular cortex that produce a loss of the affective-emotional component of pain and lesions in the primary and secondary somatosensory cortex which generate loss of discrimination to the sensory-discriminative component of pain (5). Imaging studies are required to make the differential diagnosis with congenital indifference of pain

Each paraclinical test performed to the patient (NMR, BERAS, EEG, electrodiagnostic test and sympathetic skin reaction test) was normal and allowed to exclude acquired lesions as the responsible for the clinical presentation (2). This supports the diagnosis of congenital indifference to pain, which is basically a diagnosis by exclusion.

While the normal morphology in the sural nerve biopsy with electron microscope in patients with congenital indifference to pain rules out the selective absence of unmyelinated nociceptors, this exam does not rule out the possibility of other chemical or structural abnormalities, for example, alterations in neurotransmitters or in central sensory pathways (2).

Although the pattern of genetic transmission in the congenital indifference to pain is not yet known, it may be autosomal recessive (3). In the reported case, it was documented the existence of second degree consanguinity (first cousins) between the parents of the patients, which increases—at least theoretically—the possibility of phenotypic expression of the defect.

Dado que aún no se conoce cura para ninguno de estos trastornos de insensibilidad o de indiferencia al dolor, lo primordial es la prevención y la educación tanto al paciente como a la familia y un tratamiento interdisciplinario que incluya el cuerpo médico y los servicios de psicología y rehabilitación funcional.

### AGRADECIMIENTOS

Agradecemos la colaboración y el apoyo brindado para la realización de este reporte de caso a Beatriz Aguirre L. (Medicina Física y Rehabilitación) y Luisa Fernanda Mesa F. (residente de Medicina Física y Rehabilitación) por la realización de la EMG y VDC y de la prueba de respuesta simpática de la piel.

### REFERENCES

1. Chaparro LE. Uso de los casos clínicos como estrategia didáctica en la enseñanza de anestesia. *Rev Col Anest.* 2004;32(4):281-4.
2. Nagasako EM, Oaklander AL, Dworkin RH. Congenital insensitivity to pain: an update. *Pain.* 2003;101:213-9.
3. Karkashan EM, Joharji HS, Al-Harbi NN. Congenital insensitivity to pain in four related Saudi Families. *Pediatric Dermatol.* 2002;19(4):333-5.
4. Dearborn G. A case of congenital general pure analgesia. *J Nerv Ment Dis.* 1932;75:612-5.
5. Vicente-Fatela L, Acedo MS. Trastornos de la reactividad al dolor. *Rev Soc Esp Dolor.* 2004;11:31-7.
6. Hirsch E, Moye D, Dimen JH. Congenital indifference to pain: Long term follow-up two cases. *South Med J.* 1995;88:851-7.

Since a cure for any of these disorders of insensitivity of indifference to pain is not yet known, the top priority is the prevention and the education of both the patient and the family and an interdisciplinary treatment that includes the medical staff and the services of psychology and functional rehabilitation.

### ACKNOWLEDGEMENTS

We are grateful to Beatriz Aguirre L. (Physical Medicine and Rehabilitation) for her collaboration and support in the realization of this case report and to Luisa Fernanda Mesa F. (Physical Medicine and Rehabilitation Resident) for the realization of the EMG, the NCV, and the sympathetic skin response test.

**Conflicto de intereses:** ninguno declarado