

Revista Colombiana de Anestesiología

Colombian Journal of Anesthesiology

www.revcolanest.com.co



Reporte de casos

Obstrucción aguda de la vía aérea en paciente con masa mediastinal durante procedimiento de radiología intervencionista. Reporte de caso

John Bautista^{a,*}, Oscar Suárez^b, Plutarco García-Herreros^c y Francisco Valero-Bernal^d

^aResidente, Anestesiología y Reanimación, Universidad Nacional de Colombia, Bogotá, Colombia

^bResidente, Anestesiología y Reanimación, Fundación Universitaria San Martín, Bogotá, Colombia

^cEspecialista en Neumología, Universidad Nacional de Colombia, Bogotá, Colombia

^dEspecialista en Anestesiología, Profesor Asociado, Universidad Nacional de Colombia, Bogotá, Colombia

INFORMACIÓN DEL ARTÍCULO

Historia del artículo:

Recibido el 1 de julio de 2011

Aceptado el 10 de febrero de 2012

Palabras clave:

Manejo de la vía aérea

Complicaciones intraoperatorias

Mediastino

Neoplasias del mediastino

R E S U M E N

Las masas mediastinales son lesiones relativamente frecuentes en pacientes en centros de atención especializada en oncología. Es necesario conocer los efectos y las influencias de estas masas en el manejo anestésico del paciente, ya que las complicaciones derivadas suelen tener repercusiones devastadoras, incluso fatales. Presentamos el caso de un paciente adulto con una gran masa mediastinal anterior, con compresión sobre la vía aérea, que requería colocación de stents endobronquiales con el fin de llevarlo posteriormente a tratamiento del tumor con radioterapia. Se decidió realizar el procedimiento bajo sedación en salas de cirugía. Iniciada la sedación, el paciente presentó obstrucción aguda de la vía aérea, la cual desencadenó consecuencias catastróficas. La literatura describe que las masas mediastinales anteriores ejercen efectos en la vía aérea, con un grado variable de severidad que depende de factores como el tamaño del tumor, la localización, el grado de invasión a la luz traqueobronquial, etc. Existen elementos clínicos y paraclínicos que ayudan a predecir complicaciones relacionadas con la vía aérea y que hay que evaluar minuciosamente durante la valoración preanestésica.

El reto para el anestesiólogo frente a los pacientes con este tipo de tumores consiste en entender los efectos mecánicos y fisiológicos de tales lesiones, reconocer oportunamente los factores predictores de complicaciones intraoperatorias y postoperatorias e instaurar un manejo rápido y apropiado en caso de que se presenten dificultades durante el procedimiento anestésico.

© 2011 Sociedad Colombiana de Anestesiología y Reanimación. Publicado por Elsevier.

Todos los derechos reservados.

*Autor para correspondencia: calle 155 # 9 45 apto 429, torre 1, Bogotá, Colombia.
Correo electrónico: johnbautistas@yahoo.com (J. Bautista).

Acute Airway Obstruction During an Interventional Radiology Procedure in a Patient With a Mediastinal Mass. Case Report

ABSTRACT

Keywords:

Airway management
Intraoperative complications
Mediastinum
Mediastinal neoplasms

Mediastinal masses are relatively frequent in patients coming to specialized oncology services. It is important to recognize the effects and influences of these lesions on the anesthetic management of the patient, considering that associated complications are usually devastating, and even fatal. We present the case of an adult patient with a large anterior mediastinal mass compressing the airway, who required endobronchial stenting before treatment of the tumor with radiotherapy. It was decided to perform the procedure under sedation in the operating room. After the onset of sedation, the patient developed acute airway obstruction leading to catastrophic consequences. There are descriptions in the literature of how anterior mediastinal masses affect the airway with different degrees of severity depending on factors such as the size and location of the tumor, the degree of invasion of the tracheobronchial lumen, etc. There are clinical and paraclinical elements that help predict airway-associated complications, and that need to be assessed carefully as part of the preanesthetic evaluation. The challenge for anesthesiologists in the face of patients with this type of tumor is to understand the mechanical and physiological effects of these lesions, to recognize predicting factors of intra-operative and post-operative complications, and to initiate rapid and appropriate management when difficulties arise during the anesthetic procedure.

© 2011 Sociedad Colombiana de Anestesiología y Reanimación. Published by Elsevier. All rights reserved.

Caso clínico

Varón de 35 años con masa mediastinal anterior, cuyo diagnóstico histológico fue carcinoma neuroendocrino, recibió manejo con quimioterapia sin respuesta adecuada. Posteriormente desarrolló síndrome de vena cava superior y obstrucción traqueobronquial. Fue llevado a colocación de stent de vena cava, sin complicaciones. Se programó posteriormente para colocación de stents endobronquiales para llevarlo luego a radioterapia (figs. 1 y 2).

El paciente no presentaba antecedentes médicoquirúrgicos previos. Refirió tabaquismo pesado. En la revisión por sistemas, manifestó dificultad respiratoria en decúbito, por lo cual dormía con varias almohadas o en ocasiones sentado. Se programó para colocación de stents endobronquiales por los servicios de neumología y radiología intervencionista. En la valoración preanestésica, se estableció una clasificación ASA-PS 4 con ausencia de predictores de intubación difícil. Por los hallazgos de la tomografía computarizada (TC) de tórax y la curva flujo-volumen, se consideró que presentaba alto riesgo de complicaciones intraoperatorias relacionadas con compromiso de la vía aérea por compresión (fig. 3).

Se decidió realizar el procedimiento bajo sedación y anestesia local endotraqueobronquial con fibrobroncoscopia y uso de fluoroscopia para la colocación del stent. Se implementó monitorización básica con electrocardiografía continua, presión arterial no invasiva, pulsioximetría y capnografía. Se adoptó la posición de anti-Trendelenburg. Durante la fibrobroncoscopia se reportó colapso completo del bronquio fuente derecho y obstrucción parcial del izquierdo. Se procedió a la colocación de los stents, para lo cual fue necesario ubicar

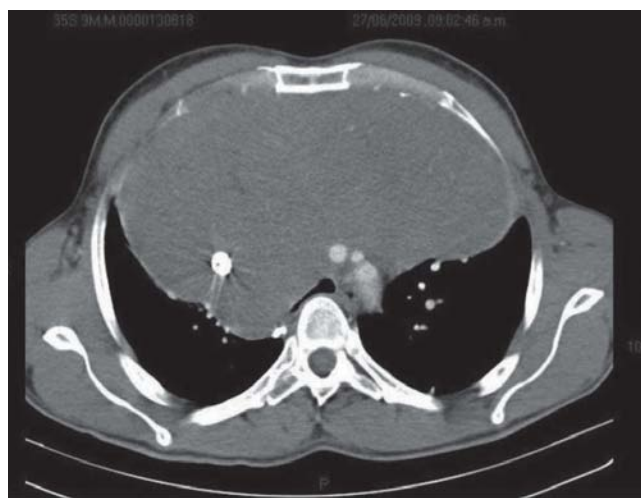


Figura 1 – Tomografía computarizada de tórax con contraste. Nótese el compromiso por compresión sobre la luz de la tráquea durante la realización del examen en supinación. La masa presenta un diámetro transversal > 22 cm y anteroposterior de 11 cm y por sus dimensiones condiciona además disminución de los volúmenes y las capacidades pulmonares.

al paciente en decúbito supino por motivos relacionados con el equipo de fluoroscopia. Al cabo de unos segundos en esta posición, el paciente presentó marcada desaturación arterial de oxígeno y bradicardia, por lo cual se suspendió el procedimiento y se adoptó de nuevo la posición anti-Trendelenburg.

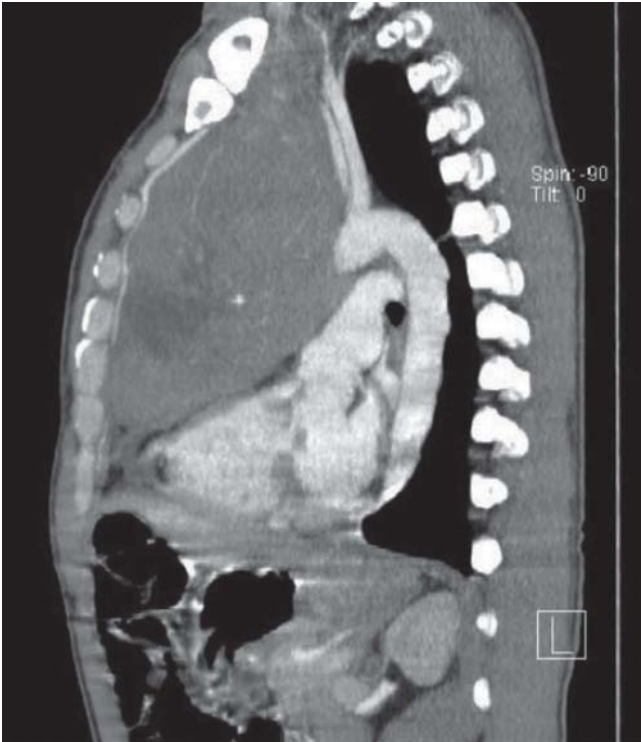


Figura 2 – Tomografía computarizada de tórax con contraste. En esta imagen se aprecia el compromiso por compresión extrínseca sobre las estructuras del mediastino como el corazón y los grandes vasos.

Sin embargo, el paciente persistió con signos de dificultad respiratoria, desaturación y bradicardia, por lo que se inició ventilación con presión positiva y manejo farmacológico con atropina endovenosa. Ante la inminencia de falla ventilatoria, se decidió realizar inducción endovenosa sin relajante muscular e intubación orotraqueal con tubo anillado. Durante la venti-

lación mecánica, las presiones pico en la vía aérea alcanzaron 50 cmH₂O, sin lograr una adecuada y efectiva ventilación. El paciente presentó deterioro hemodinámico marcado y su ritmo cambió progresivamente de ritmo sinusal a bradicardia y luego a asistolia. Se realizaron maniobras de reanimación, se reposicionó el tubo orotraqueal introduciéndolo por medio del fibrobroncoscopio hasta el bronquio fuente izquierdo sobrepasando la obstrucción parcial reportada inicialmente, con lo que se consiguió mejoría en la ventilación. El paciente presentó ritmo de salida y mejoría en la saturación de oxígeno. Posteriormente se decidió ubicar al paciente de nuevo en posición de anti-Trendeleburg, con lo que se consiguió mejoría adicional en la calidad de la ventilación que, sumada a la recuperación de la ventilación espontánea, permitió un mejor desempeño hemodinámico. Se lo trasladó a la unidad de cuidados intensivos, donde falleció 12 días después por sepsis de origen pulmonar.

Discusión

Desde hace más de 30 años se vienen publicando múltiples reportes de pacientes con masas mediastínicas anteriores que han presentado complicaciones graves y que en ocasiones han desencadenado la muerte. Las complicaciones están relacionadas principalmente con cambios hemodinámicos y obstrucción de la vía aérea. Estas complicaciones se pueden presentar en el momento mismo de la inducción, durante la extubación o incluso días después del procedimiento^{1,2}. Muchos tumores mediastínicos pueden permanecer asintomáticos y sólo se puede identificarlos como hallazgo incidental en estudios imagenológicos. Las manifestaciones aparecen cuando la masa comprime estructuras vecinas, ocasionando signos y síntomas característicos de compromiso nervioso, cardiovascular o respiratorio³.

La valoración preoperatoria de estos pacientes debe ser cuidadosa, ya que un diagnóstico impreciso y una inadecuada




Figura 3 – Curva flujo-volumen. No muestra patrón característico de obstrucción de la vía aérea. Se observa un patrón restrictivo severo.

planeación de la técnica anestésica pueden aumentar la incidencia de complicaciones¹. Tradicionalmente se han considerado algunos factores que son determinantes para la aparición de complicaciones intraoperatorias, aunque actualmente han sido reevaluados².

Dentro de los predictores de complicaciones se han incluido el grado de compresión de la masa sobre la vía aérea⁴, el volumen de la masa⁵, pruebas pulmonares funcionales como la espirometría⁶ y otras variables como el espectro clínico de signos y síntomas del paciente¹. La espirometría específicamente carece de utilidad para predecir complicaciones relacionadas con la anestesia⁶. En consecuencia, Hnatiuk et al⁶ observaron que, pese a algunos resultados anormales en la espirometría, la conducta anestésica no se modificó con respecto a los pacientes con resultados normales. Además, esta prueba no mostró una buena relación con el grado de obstrucción de la vía aérea, por lo que se considera que las imágenes son parámetros más adecuados para evaluar el compromiso de la lesión, en conjunto con la historia clínica de síntomas y signos asociados como ortopnea, estridor, disnea, etc.^{2,7}. Bechard et al² identificaron, en un estudio retrospectivo con 98 pacientes, los factores de riesgo de complicaciones intraoperatorias y postoperatorias; encontraron una asociación significativa con el patrón mixto restrictivo-obstructivo y la reducción del flujo espiratorio pico de la curva flujo-volumen.

Los pacientes con masas mediastinales anteriores deben tener en la valoración preoperatoria una TC de tórax. Esta permite determinar el sitio, la severidad y el grado de obstrucción de la vía aérea. Tradicionalmente se ha establecido que la obstrucción superior al 50% de la luz traqueal hace inseguro un procedimiento bajo anestesia general, ya que se aumenta el riesgo de complicaciones⁷. Sin embargo, no se ha encontrado asociación entre este predictor y la aparición de complicaciones, al menos intraoperatorias².

Otro de los elementos valiosos y quizá uno de los más importantes en la valoración preoperatoria es el estado clínico del paciente. Cuanto mayor sea la severidad de los síntomas, mayor es el riesgo de complicaciones. Los pacientes asintomáticos pueden permanecer en decúbito sin síntomas. Los pacientes con síntomas leves pueden presentar tos o sensación de opresión en decúbito. Los pacientes con síntomas moderados presentan intolerancia a la supinación de forma intermitente y aquellos con síntomas severos usualmente no toleran el decúbito⁷. Otras manifestaciones asociadas a la masa tumoral incluyen disnea, ortopnea, síncope, síndrome de vena cava superior, dolor torácico, etc., lo que además indica compromiso cardiovascular^{2,8}. Las manifestaciones clínicas cuando son severas parecen ser un predictor confiable de complicaciones, como muestra el trabajo de Bechard et al.

El manejo anestésico de estos pacientes inicia con la realización de un cuidadoso plan anestésico que considere no sólo medidas de prevención, sino que incluya también estrategias de manejo oportunas y efectivas en caso de complicaciones. En la inducción anestésica debe tenerse en cuenta que la apnea y un profundo nivel anestésico en los pacientes con masas muy grandes pueden desencadenar imposibilidad para la ventilación por el efecto del peso de la masa contra la vía

aérea, la cual, por el compromiso mismo del tumor, carece de la integridad de los cartílagos que le dan soporte. Se ha optado también por no usar relajantes musculares debido a la pérdida de la mecánica de la ventilación espontánea con pérdida del tono muscular del tórax y de las fuerzas inspiratorias activas, ocasionando posterior dificultad o imposibilidad para ventilar⁸. De ser necesario el bloqueo neuromuscular se prefieren relajantes de vida media corta como la succinilcolina⁷. Es importante que el paciente previamente se ubique en una mesa quirúrgica que permita efectuar cambios rápidos en la posición, ya que, de presentarse dificultad para la ventilación o alteraciones hemodinámicas severas, lo primero que se debe hacer es reubicar al paciente a una semisedestación. Esta maniobra disminuye la compresión del tumor influida por la gravedad contra la vía aérea y las estructuras cardiovasculares. Una medida útil adicional es avanzar el tubo traqueal hasta que el extremo sobrepase cualquier obstrucción de la vía aérea ocasionada por la masa. En casos de persistencia de la obstrucción por compresión de la masa, se ha descrito el uso del broncoscopio rígido como opción de rescate para lograr una adecuada ventilación¹.

Se ha descrito el uso del *bypass* cardiopulmonar para prevenir o manejar las complicaciones derivadas del colapso de la vía aérea⁹. Sin embargo, esta es una opción que no está disponible en todas las instituciones, y en caso de requerirse, tardaría varios minutos en establecerse, sin que se pueda garantizar que el paciente no sufrirá secuelas derivadas de la hipoxia transitoria.

Conclusiones

Hasta el momento no se han encontrado predictores confiables de complicaciones intraoperatorias relacionadas con imposibilidad para la ventilación, aunque sí se han establecido algunos relacionados con complicaciones intraoperatorias y postoperatorias menos graves. Algunos pacientes pueden presentar signos severos de compromiso clínico secundario al tumor, y se podría considerarlos con alto riesgo de complicaciones.

Es importante tener en cuenta la utilidad de técnicas especiales de manejo de la vía aérea como la intubación con fibrobroncoscopio con el paciente despierto. Esta permite evaluar de forma directa no solamente el compromiso de la masa sobre el calibre de las vías aéreas, sino también el impacto de la supinación en la mecánica ventilatoria. Asimismo, la broncoscopia rígida puede ser una estrategia de manejo salvadora en pacientes con complicaciones intraoperatorias inmediatas relacionadas con la ventilación.

Financiación

Recursos propios de los autores.

Conflicto de intereses

Ninguno declarado.

REFERENCIAS

1. Erdős G, Tzanova I. Perioperative anaesthetic management of mediastinal mass in adults. *Eur J Anaesthesiol.* 2009;26:627-32.
2. Bechard P, Letourneau L, Lacasse Y, Cote D, Bussièrès J. Perioperative cardiorespiratory complications in adults with mediastinal mass. Incidence and Risk Factors. *Anesthesiology.* 2004;100:826-34.
3. Guzmán F, Morales D, Guerrero Y. Evaluación, diagnóstico y tratamiento quirúrgico de las neoplasias del mediastino. *Rev Venez Oncol.* 2006;18:19-27.
4. Shamberger RC, Holzman RS, Griscom NT, Tarbell NJ, Weinstein HJ. CT quantitation of tracheal cross-sectional area as a guide to the surgical and anesthetic management of children with anterior mediastinal masses. *J Pediatr Surg.* 1991;26:138-42.
5. Turoff RD, Gomez GA, Berjian R, Park JJ, Priore RL, Lawrence DD, et al. Postoperative respiratory complications in patients with Hodgkin's disease: Relationship to the size of the mediastinal tumor. *Eur J Cancer Clin Oncol.* 1985;21:1043-6.
6. Hnatiuk OW, Corcoran PC, Sierra A. Spirometry in surgery for anterior mediastinal masses. *Chest.* 2001;120:1152-6.
7. Slinger P, Karsli C. Management of the patient with a large anterior mediastinal mass: recurring myths. *Curr Opin Anaesthesiol.* 2007;20:1-3.
8. Gothard JW. Anesthetic considerations for patients with anterior mediastinal masses. *Anesthesiol Clin.* 2008;26:305-14.
9. Takeda S, Shinichiro M, Omori K, Okumura M, Matsuda H. Surgical rescue for life-threatening hypoxemia caused by a mediastinal tumor. *Ann Thorac Surg.* 1999;68:2324-3.