



# Revista Colombiana de Anestesiología

## Colombian Journal of Anesthesiology

www.revcolanest.com.co



### Guías y consensos

## Guía para la intubación con fibrobroncoscopio en un Hospital Universitario

Eduardo Lema F.<sup>a,\*</sup>, Henry Medina<sup>a</sup>, Claudia González<sup>b</sup>, Carlos Eduardo Hoyos<sup>c</sup> y Luis Alberto Tafur B.<sup>a,\*</sup>

<sup>a</sup> Médico anestesiólogo, Hospital Universitario del Valle, Universidad del Valle. Docente, Departamento de Anestesiología, Universidad del Valle. Instituto para Niños Ciegos y Sordos del Valle del Cauca, Cali, Colombia

<sup>b</sup> Médico residente de tercer año de Anestesiología, Universidad del Valle, Cali, Colombia

<sup>c</sup> Médico anestesiólogo, Hospital Militar, Bogotá, Colombia

#### INFORMACIÓN DEL ARTÍCULO

Historia del artículo:

Recibido el 9 de agosto de 2011

Aceptado el 31 de octubre de 2011

Palabras clave:

Manejo de la vía aérea

Intubación

Ventilación

Guía

#### R E S U M E N

**Introducción:** El recurso del fibrobroncoscopio como instrumento para la intubación traqueal es relativamente reciente en nuestro medio. Su disponibilidad es cada vez mayor y por ello los anestesiólogos deben entrenarse suficientemente en el uso de este equipo. Conocer y dominar una técnica, respetando cada uno de sus pasos, es el primer paso para la realización exitosa de un procedimiento.

**Objetivo:** En la presente guía se describe la técnica utilizada en para la intubación con fibrobroncoscopio en el Hospital Universitario del Valle Evaristo García.

**Metodología:** El artículo se basa en la revisión de la literatura, la experiencia de los autores y un foro de discusión.

**Resultados:** Se presenta la guía para la intubación con fibrobroncoscopio en el Hospital Universitario del Valle Evaristo García. Se describe la técnica para la construcción de una máscara para la ventilación del paciente durante el procedimiento de intubación traqueal con la utilización del fibrobroncoscopio.

© 2012 Sociedad Colombiana de Anestesiología y Reanimación. Publicado por Elsevier.

Todos los derechos reservados.

### Guidelines for intubation under fiberoptic bronchoscopy in a University Hospital

#### A B S T R A C T

**Introduction:** The use of fiberoptic bronchoscopy as a tool for tracheal intubation is relatively new in our setting. Its availability has been increasing, and hence the need for anesthetists to receive adequate training in the use of this device. Knowledge and mastery

\*Autor para correspondencia: Calle 6a # 119-140. Cali, Colombia.  
Correo electrónico: lemflorez@gmail.com (E.L. Florez).

**Keywords:**

Airway management  
Intubation  
Ventilation  
Guideline

of this technique, following all the necessary steps, is the starting point for the successful performance of a procedure.

**Objective:** These guidelines describe the technique for intubation using the fiberoptic bronchoscope at the Evaristo García University Hospital of the Colombian Department of Valle.

**Methodology:** This paper is based on a review of the literature, the authors' experience, and a discussion forum.

**Results:** Presentation of the guidelines for intubation using fiber optic bronchoscope at the Evaristo García University Hospital. Description of the technique for constructing a mask for patient ventilation during tracheal intubation under fiberoptic bronchoscopy.

© 2012 Sociedad Colombiana de Anestesiología y Reanimación. Published by Elsevier.

All rights reserved.

## Recomendaciones generales

El uso del fibrobronoscopio para facilitar la intubación endotraqueal es una técnica reciente<sup>1</sup> que se ha difundido de manera progresiva, no solo para el manejo del paciente con patología de la vía aérea, sino también en otras situaciones clínicas, como la verificación de la posición del tubo traqueal o endobronquial y para el examen de la vía aérea superior, la laringe, la tráquea y los bronquios.

La curva de aprendizaje en la intubación con fibrobronoscopio<sup>2,3</sup> debe hacerse siempre en pacientes con vía aérea considerada como normal, y se la da por cumplida con un mínimo de 10 procedimientos exitosos en el primer intento en menos de 2 minutos<sup>4</sup>.

Cuando se aborde el caso de un paciente con una vía aérea considerada como difícil<sup>5,6</sup> o con anatomía anormal, y la técnica seleccionada sea con el uso del fibrobronoscopio<sup>7,8</sup>, el primer intento de intubación con este debe ser realizado *siempre* por el anestesiólogo presente con mayor experiencia en el procedimiento, toda vez que la vida del paciente prima por sobre el interés académico; además, el primer intento puede ser la mejor oportunidad de acceder a la vía aérea antes de que el escenario se torne difícil por secreciones, edema o sangrado<sup>9,10</sup>.

En un paciente con predictores de vía aérea difícil se recomienda realizar el procedimiento con este despierto<sup>11-15</sup>, pues el escenario puede cambiar de manera imprevista, por ejemplo, ante el requerimiento de abordar la vía aérea con urgencia, y en cuyo caso la utilidad del fibrobronoscopio puede ser limitada. Por ello es necesario estar preparados apropiadamente con dispositivos alternos<sup>16</sup>.

La máscara de enseñanza, diseñada hace 10 años (máscara de Lema-Tafur), facilita la posibilidad de realizar un intento prolongado de intubación con fibrobronoscopio. con el paciente en apnea o en ventilación espontánea bajo sedación profunda (para entrenamiento)<sup>17</sup>. Esta máscara tiene la particularidad de que puede ser construida por cualquier anestesiólogo con los implementos disponibles de manera habitual en el quirófano. En el mercado estadounidense se dispone de una máscara similar, llamada *multi-port mask*, o mascarilla de Patil, la cual cumple funciones similares<sup>18,19</sup>.

## Recomendaciones para el uso del fibrobronoscopio

Las recomendaciones enunciadas fueron construidas con base en la revisión de la literatura disponible en PubMed respecto a la técnica y a los procesos de aprendizaje, y se complementó con la experiencia del servicio, la cual se materializó en una actividad de grupo donde se revisaron y socializaron las presentes guías.

El fibrobronoscopio *no debe* ser lubricado con jaleas o lidocaína en spray: solo debe usarse con tal fin solución salina normal o agua destilada, para facilitar el deslizamiento dentro del tubo. La lubricación deficiente, por otra parte, puede hacer muy difícil la retirada del fibrobronoscopio<sup>20</sup>.

La fibra óptica solo debe manipularse *con dos dedos en pinza*; usualmente, los dedos primero y segundo. El uso de tres puntos de apoyo, de los dedos sobre la fibra, incrementa el riesgo de quebrarla, al hacer presión sobre ella (fig. 1).

Antes y después de cada procedimiento el fibrobronoscopio debe ser lavado según el protocolo de la institución para el manejo de los equipos endoscópicos flexibles.

## Máscara de Lema-Tafur

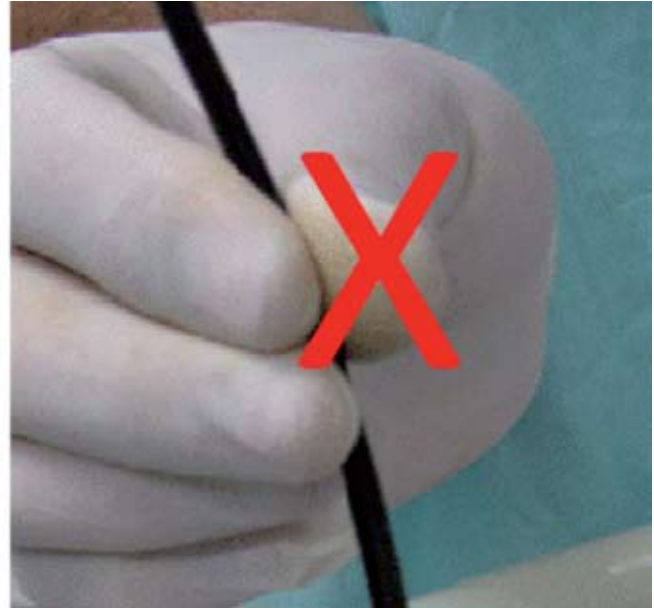
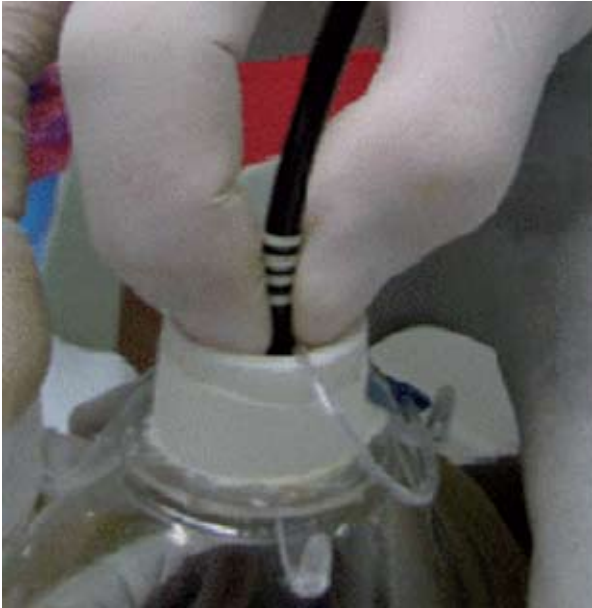Con un objeto cortante, realice suavemente un agujero en la parte lateral de la máscara, hasta alcanzar el diámetro de un conector de tubo orotraqueal 7 o 7,5. Es en dicho agujero donde se conectará el sistema de ventilación (fig. 2).

Ponga un dedo de guante en la parte superior de la máscara, y fíjelo ahí con una cinta adhesiva (fig.3). Posteriormente, haga un pequeñísimo agujero, por donde pasará el equipo, con la ayuda de una hoja de bisturí (fig. 4).

Conecte el sistema de ventilación, con la ayuda del conector del tubo orotraqueal, y ventile al paciente, o permita que este lo haga espontáneamente (fig. 5). Este es el paso final para contar con el dispositivo de Lema-Tafur.

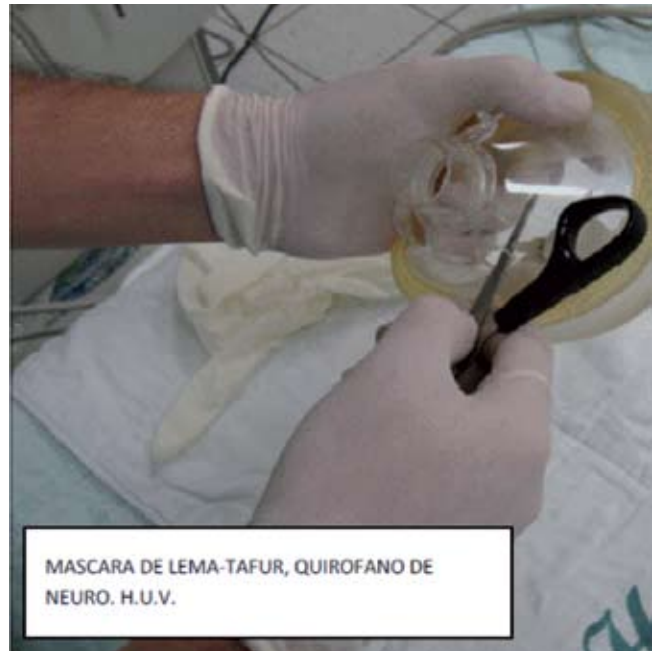## Procedimiento

1. Explique al paciente cómo va a realizarse el procedimiento, qué puede sentir y la razón por la cual se le realizará la intu-



**Fig. 1 – Posición de los dedos sobre la fibra óptica. Izquierda: correcta, con dos dedos. Derecha: incorrecta, con tres puntos de apoyo.**

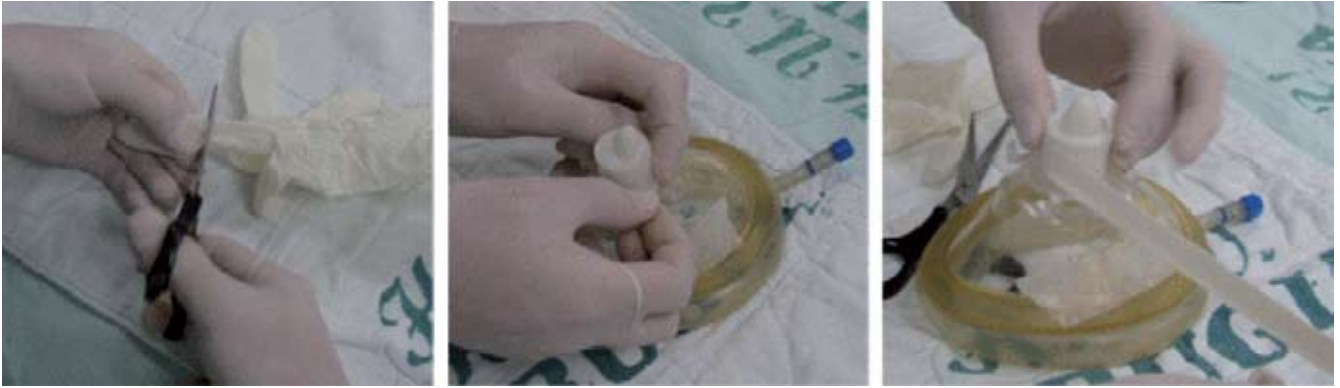- bación estando despierto (en condiciones normales, eso le brindará al paciente mayor seguridad).
2. Premedique con metoclopramida y ranitidina al menos 1 hora antes del procedimiento<sup>21</sup>.
  3. Realice una micronebulización con 5-10 ml de lidocaína al 2%, 20 minutos antes del procedimiento<sup>22-25</sup>.
  4. Prepare carro para el manejo de la vía aérea, máquina de anestesia y fármacos para reanimación y anestesia<sup>26</sup>.
  5. En pacientes pediátricos y en adultos en quienes se requiera, y sus propias patologías lo permitan, puede usarse atropina como antisialagogo<sup>27,28</sup>.
  6. Desde el punto de vista técnico se recomienda realizar la intubación por la vía nasal<sup>29</sup>, pues es mejor tolerado por el paciente despierto y, adicionalmente, la anatomía propia de la nasofaringe orienta la punta del dispositivo hacia la laringe, con lo cual facilita la identificación de la glotis y de las cuerdas vocales. Para la intubación nasotraqueal se escogerá la narina más permeable en el adulto, y la menos permeable en el paciente pediátrico. Se debe tener en cuenta que la intubación prolongada por vía nasal tiene una incidencia más alta de sinusitis cuando se la compara con la vía orotraqueal<sup>30,31</sup>.
  7. Aplique lidocaína en spray dentro de la fosa nasal escogida, y oximetazolina, con la ayuda de una “mecha” nasal, por lo menos 10 minutos antes del procedimiento<sup>32,33</sup>.
  8. Para la intubación orotraqueal es obligatorio el uso del protector de mordida. Igualmente, se recomienda calentar el tubo sumergiéndolo en una riñonera con solución salina caliente, para obtener de él mayor flexibilidad, dado que la introducción en la vía aérea del fibrobroncoscopio puede resultar fácil, pero el avance del tubo, resultar difícil, dado el ángulo en la orofaringe y la hipofaringe.



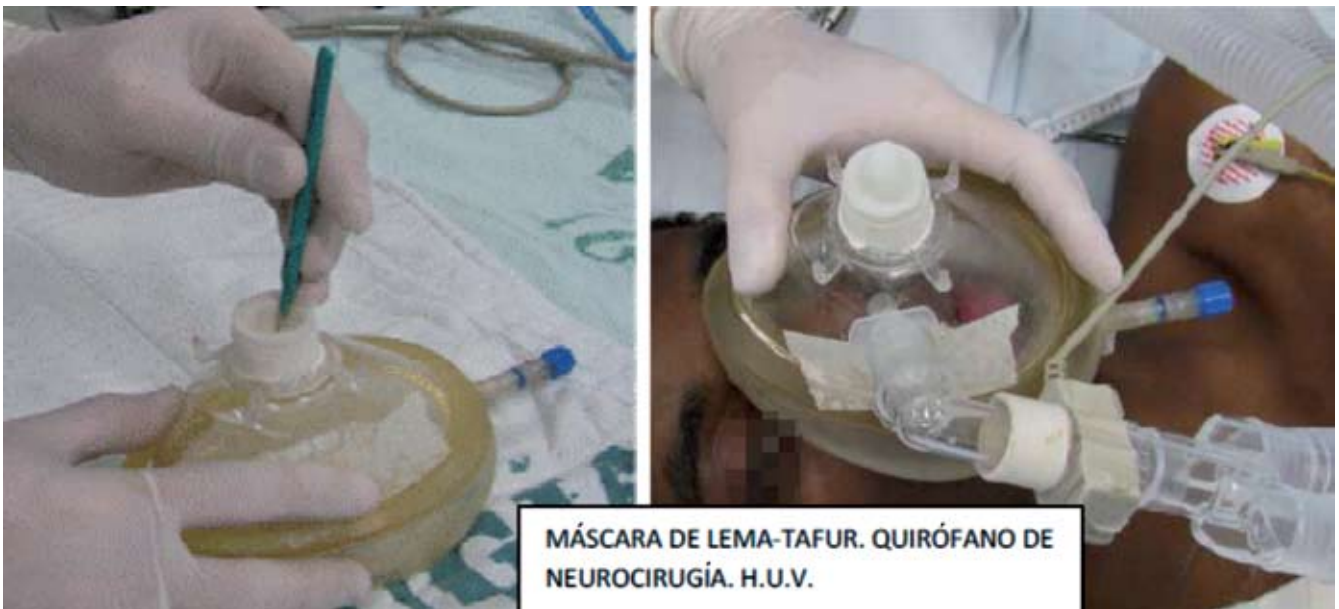**Fig. 2 – Construcción de la máscara de Lema-Tafur. Perforación de una máscara facial común con un objeto cortante. En este agujero se introducirá un conector de tubo traqueal.**

#### *Preparación de la faringe y de la laringe*

- a. Aplique lidocaína en spray en la base de la lengua y en la faringe; indique al paciente que realice gargarismos y luego aspire (recordar que una atomización de lidocaína en es-



**Fig. 3 – Construcción de la máscara de Lema-Tafur. El dedo de guante funciona como diafragma que permite el sellado del sistema y el paso de la fibra óptica y del tubo, a través de un orificio pequeño.**



**Fig. 4 – Construcción de la máscara de Lema-Tafur. El dedo de guante funciona como diafragma.**

**Fig. 5 – Construcción de la máscara de lema-Tafur. Por el puerto lateral (confección de tubo común), se conecta el sistema ventilatorio y el diafragma (dedo de guante), funciona como puerto de trabajo.**

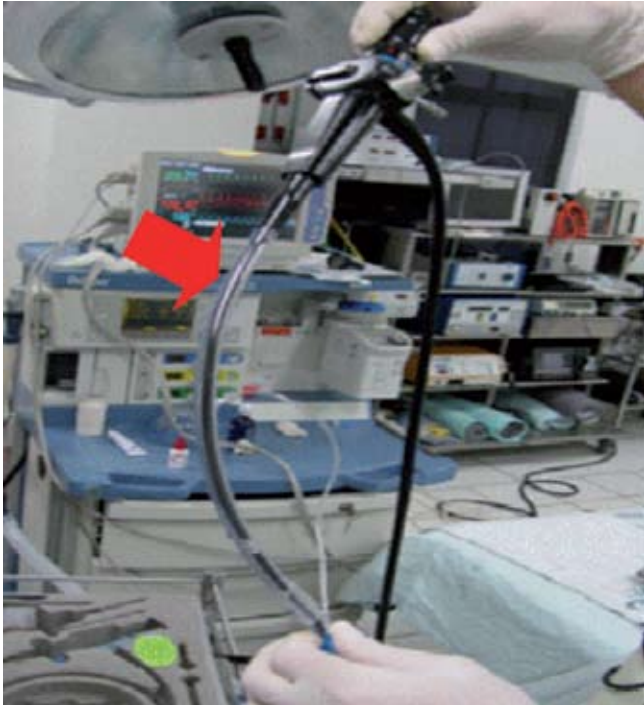pray proporciona 10 mg, y que no se debe exceder la dosis máxima de anestésico local). Esta técnica se complementa posteriormente con la instilación de lidocaína al 2% a través del fibrobroncoscopio, bajo visualización directa, justo sobre las cuerdas vocales.

- b. Bloqueos: Cuando el paso anterior no atenúa los reflejos de deglución y de tos puede aplicarse lidocaína al 2%, 3 cc a través de la membrana cricotiroides<sup>34</sup>, mediante un jelco calibre 22. La aplicación del anestésico desencadena el reflejo de tos; por tal motivo, se debe de tener precaución al manipular la aguja en el cuello, ya que esto puede ofrecer riesgos adicionales para el paciente<sup>35,36</sup>.
- c. No se recomienda el bloqueo del nervio glossofaríngeo<sup>37</sup> en los pilares amigdalinos, ante el riesgo de punción de las ar-

terias carótidas o de pérdida, de manera prolongada, de los reflejos protectores de la vía aérea superior.

- d. El operador debe estar familiarizado con las técnicas de bloqueo de la vía aérea superior, pues se requerirá dicho bloqueo en aquellos casos donde las pautas anteriores hayan sido insuficientes.
- e. En ningún caso la dosis total de lidocaína utilizada en el procedimiento debe exceder los 7-10 mg/kg de peso<sup>38,39</sup>.
- f. La posición del paciente, excepto quien tenga traumatismo cervical, debe ser extensión tanto cervical como atlanto-occipital. En el paciente anestesiado, en ventilación espontánea o no, la luxación de la mandíbula hacia delante y la tracción de la lengua hacia afuera pueden facilitar el éxito del procedimiento<sup>40</sup>.





**Fig. 6 – Ubicación del tubo en la fibra óptica antes del inicio del procedimiento. El conector del tubo se retira, dejándolo en un lugar seguro, para facilitar el paso por lo máscara.**

g. La posición del operador del fibrobroncoscopio, en lo posible, debe ser a la cabecera del paciente.

## Fibrobroncoscopia

Cuando se use la máscara de Lema-Tafur hay que retirar el conector del tubo al sistema de ventilación, y dejarlo al alcance de la mano: de lo contrario, al avanzar el tubo, este no pasará a través del dispositivo. Fije el tubo, sin adaptador, a la parte superior del fibrobroncoscopio (fig. 6). En el 80% al 85% de los pacientes la epiglotis y las cuerdas vocales se observan con una manipulación mínima de la punta del fibrobroncoscopio<sup>41</sup>.

No se recomienda introducir primero el tubo a la nariz, por el mayor riesgo de sangrado; es preferible avanzar primero el fibrobroncoscopio hasta ver la carina, y luego introducir el tubo<sup>42</sup> (fig. 7).

Al avanzar 10 cm ya se deben visualizar las estructuras faringolaríngeas. Intente visualizar el cornete medio, y luego, la epiglotis, para luego orientarse hacia la laringe. Después, pase el fibrobroncoscopio por las cuerdas vocales, hasta visualizar los anillos traqueales y llegar hasta la proximidad de la carina. Si lo que se observa es saliva semejante a la espuma, muy posiblemente se encuentra en el esófago. Retroceda lentamente, dirigiendo la punta hacia la parte anterior, con extrema suavidad: esto le facilitará ubicar la vía aérea. En el caso del paciente en ventilación espontánea una guía útil es seguir las burbujas de secreciones generadas por el flujo de aire.

Una vez visualizada la carina se procede a bajar suavemente el tubo, el cual debe estar lubricado en su parte externa. A partir de este momento el fibrobroncoscopio solo sirve como guía, y su atención debe centrarse en el descenso del tubo (fig. 8).

Muy a menudo se encuentra dificultad al avanzar el tubo sobre el fibrobroncoscopio. De por medio bien puede haber factores como la anatomía de la laringe, el diseño y la flexibilidad del tubo y el tamaño del fibrobroncoscopio<sup>43</sup>. Si se presenta resistencia al paso del tubo después de la faringe, ello usualmente ocurre en el paso de la epiglotis o el aritenoides derecho; en tal caso se retira el tubo de 1-3 cm y se gira de 45° a 90° contra las manecillas del reloj, y se reintroduce suavemente el tubo<sup>44</sup>. Si no avanza se debe pensar en introducir un tubo más pequeño, y repetir con este todo el procedimiento. No se recomienda ejercer presión, pues se la ha relacionado con trauma laríngeo<sup>9</sup>.

Verifique la posición deseada del tubo (monobronquial o traqueal). *No administre sedantes o hipnóticos* hasta no haber verificado nuevamente que el tubo se halla, efectivamente, en la vía aérea. Esto último se logra observando el movimiento del balón de ventilación, o bien mediante la capnografía y la auscultación.

En el paciente anestesiado y paralizado, la lengua y los tejidos blandos de la faringe se colapsan y cierran el espacio de la hipofaringe, lo cual limita la visión y la manipulación del fibrobroncoscopio. Los pacientes con historia de ronquido, apnea obstructiva, obesidad, hipoplasia mandibular u obstrucción nasal, o aquellos con hiperplasia tonsilar son especialmente susceptibles a desarrollar colapso de la vía aérea durante la anestesia<sup>45</sup>. Adicionalmente, el tiempo de apnea y el control clínico del paciente hacen imposible este procedimiento sin la ayuda de uno o dos asistentes entrenados. Maniobras como la tracción lingual o el avance anterior de la mandíbula ayudan a despejar la vía aérea; cada una de ellas por separado es beneficiosa, pero las dos practicadas al tiempo son más efectivas<sup>46</sup>.

La tasa de fracasos en la intubación con fibrobroncoscopio se encuentra alrededor del 14,8% en el primer intento en pacientes despiertos, y alrededor del 6,1% en pacientes anestesiados<sup>47</sup>; sin embargo, estas cifras son susceptibles de modificarse, debido a que la enseñanza del manejo de la vía aérea, en general, y el de la vía aérea difícil y de la fibrobroncoscopia, en particular, se han extendido a los niveles educativos de pregrado y de posgrado<sup>48,49</sup>.

Las complicaciones son bastante raras, pero cuando se presentan pueden ser fatales. Algunas de ellas incluyen la perforación esofágica y el barotrauma<sup>50,51</sup>. La epistaxis severa fue la complicación más común en un estudio reciente (con el 1,3% de los casos)<sup>52</sup>. Cuando se encuentra resistencia para avanzar el tubo sobre el fibrobroncoscopio existe el riesgo de trauma laríngeo severo, que se manifiesta por ronquera, disfonía y disfagia en el postoperatorio inmediato<sup>10</sup>.

## Conclusiones

La técnica de abordaje de la vía aérea con el uso del fibrobroncoscopio es un procedimiento seguro, pero que requiere un entrenamiento supervisado.

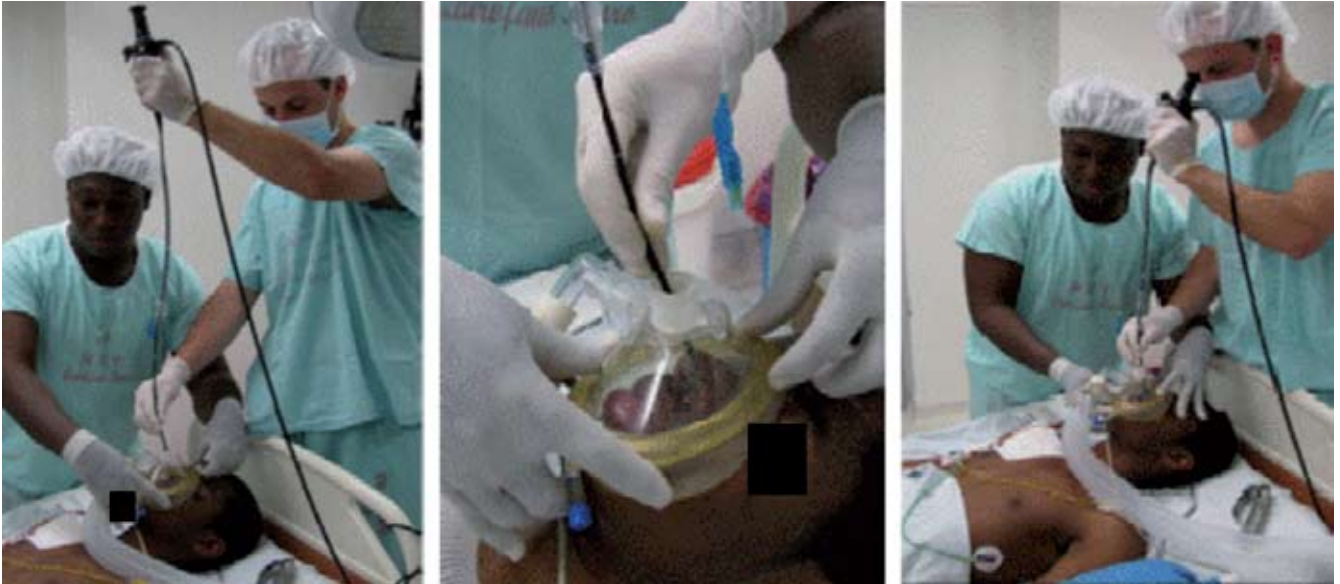

Fig. 7 – Introducción de la fibra óptica a través del puerto de trabajo.

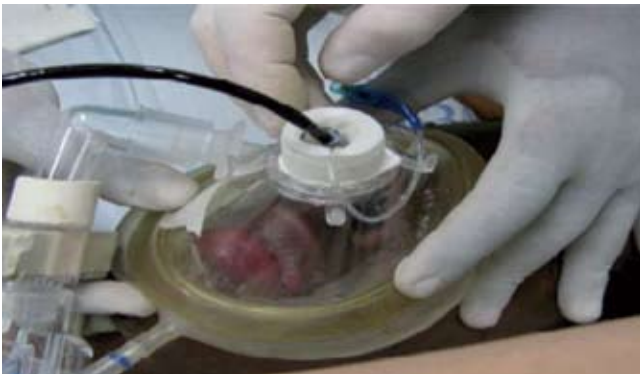

Fig. 8 – Descenso del tubo a través del máscara

Como en toda técnica, el seguimiento de una guía o un protocolo para la realización del procedimiento aportará a este una gran probabilidad de éxito, pues evitará la improvisación, independientemente de la experticia en la operación directa del fibrobroncoscopio.

El aprendizaje de la técnica de intubación con fibrobroncoscopio debe iniciarse en pacientes o en modelos con vía aérea normal. El dispositivo de Lema-Tafur es de fácil construcción, y ayuda tanto en el entrenamiento como en el uso del fibrobroncoscopio para el abordaje de la vía aérea.

### Conflictos de interés

Ninguno declarado

Fuente de financiación: recursos propios de los autores.

### REFERENCIAS

1. Conyers AB, Wallace DH, Mulder DS. Use of the fiberoptic bronchoscope for nasotracheal intubation: A case report. *Can Anaesth Soc J.* 1972;19:654-6.
2. Erb T, Hampf KF, Schurch M, et al. Teaching the use of fiberoptic intubation in anesthetized, spontaneously breathing patients. *Anesth Analg.* 1999;89:1292-5
3. Ovassapian A, Dykes MH, Golmon ME. A training programme for fiberoptic nasotracheal intubation. Use of model and live patients. *Anaesthesia.* 1983;38:795-8.
4. Johnson C, Roberts JT. Clinical competence in the performance of fiberoptic laryngoscopy and endotracheal intubation: a study of resident instruction. *J Clin Anesth.* 1989;1:344-9.
5. Peterson GN, Domino KB, Caplan RA, et al. Management of the difficult airway: a closed claims analysis. *Anesthesiology.* 2005;103:33-9.
6. Kheterpal S, Martin L, Shanks AM, et al. Prediction and outcomes of impossible mask ventilation: a review of 50,000 anesthetics. *Anesthesiology.* 2009;110:891-7.
7. Villalonga A, Lapena C. La respuesta refleja a la laringoscopia y a la intubación traqueal. *Rev Esp Anesthesiol Reanim.* 1990;37:373-7.
8. Ovassapian A, Yelich SJ, Dykes MH, et al. Blood pressure and heart rate changes during awake fiberoptic nasotracheal intubation. *Anesth Analg.* 1983;62:951-4.
9. Benumof JL. Management of the difficult adult airway with special emphasis on awake tracheal intubation. *Anesthesiology.* 1991;75:1087-110.
10. Ovassapian A, Dykes MH. The role of fiberoptic endoscopy in airway management. *Sem Anesth.* 1987;6:93-104.
11. Abernathy JH 3rd, Reeves ST. Airway catastrophes. *Curr Opin Anaesthesiol.* 2010;23:41-6.
12. Hillman DR, Platt PR, Eastwood PR. The upper airway during anaesthesia. *Br J Anaesth.* 2003;91:31-9.
13. Tsai CJ, Chu KS, Chen TI, et al. A comparison of the effectiveness of dexmedetomidine versus propofol target-controlled infusion for sedation during fiberoptic nasotracheal intubation. *Anaesthesia.* 2010;65:254-9.

14. Rai MR, Parry TM, Dombrovskis A, et al. Remifentanyl target-controlled infusion vs propofol target-controlled infusion for conscious sedation for awake fiberoptic intubation: a double-blinded randomized controlled trial. *Br J Anaesth.* 2008;100:125-30.
15. American Society of Anesthesiologists Task Force on Management of the Difficult Airway. Practice guidelines for management of the difficult airway: an updated report by the American Society of Anesthesiologists Task Force on Management of the Difficult Airway. *Anesthesiology.* 2003;98:1269-77.
16. Gempeler RF, Díaz L. Intubación nasotraqueal guiada por fibroscopio retromolar de Bonfils por vía oral. *Rev Colomb Anesthesiol.* 2011;39:111-7.
17. Bocanegra JC, Rios AM. Intubación con paciente despierto con fibroscopio rígido bajo sedación con remifentanyl. *Rev Colomb Anesthesiol.* 2010;38:395-401.
18. Aoyama K, Takenaka I. Patil-Syracuse mask for fiberoptic intubation. *Masui.* 1999;48:1262-6.
19. Obana N, Komatsu K, Komoda S, et al. The anesthetic management of tracheal T-tube exchange using Patil-Syracuse mask. *Masui.* 1999;48:386-9.
20. Roberts JT. Preparing to use the flexible fiber-optic laryngoscope. *J Clin Anesth.* 1991;3:64-75.
21. Clark K, Lam LT, Gibson S, et al. The effect of ranitidine versus proton pump inhibitors on gastric secretions: a meta-analysis of randomized control trials. *Anaesthesia.* 2009;64:652-7.
22. Sklar BZ, Lurie S, Ezri T, et al. Lidocaine inhalation attenuates the circulatory response to laryngoscopy and endotracheal intubation. *J Clin Anesth.* 1992;4:382-5.
23. Venus B, Polassani V, Pham CG. Effects of aerosolized lidocaine on circulatory responses to laryngoscopy and tracheal intubation. *Crit Care Med.* 1984;12:391-4.
24. Udezue E. Lidocaine inhalation for cough suppression. *Am J Emerg Med.* 2001;19:206-7.
25. Kunda P, Kutralam S, Ravishankar M. Local anesthesia for awake fiberoptic nasotracheal intubation. *Acta Anaesthesiol Scand.* 2000;44:511-6.
26. Ibarra P, Robledo B, Galindo M, et al. Normas mínimas 2009 para el ejercicio de la anestesiología en Colombia. Comité de Seguridad. *Rev Colomb Anesthesiol.* 2009;37:235-53.
27. Bein B, Wortmann F, Meybohm P, et al. Evaluation of the pediatric Bonfils fiberscope for elective endotracheal intubation. *Paediatr Anaesth.* 2008;18:1040-4.
28. Simmons ST, Schleich AR. Airway regional anesthesia for awake fiberoptic intubation. *Reg Anesth Pain Med.* 2002;27:180-92.
29. Ramesh S. Fiberoptic Airway Management in Adults and Children. *Indian J Anaesth.* 2005;49:293-9.
30. Michelson A, Schuster B, Kamp HD. Paranasal sinusitis associated with nasotracheal and orotracheal long-term intubation. *Arch Otolaryngol Head Neck Surg.* 1992;118:937-9.
31. Kumar CM, Lawler PG. Paranasal sinusitis: a complication of nasotracheal intubation. *Br J Anaesth.* 1986;58:1205.
32. Middleton RM, Shah A, Kirkpatrick MB. Topical nasal anesthesia for flexible bronchoscopy. A comparison of four methods in normal subjects and in patients undergoing transnasal bronchoscopy. *Chest.* 1991;99:1093-6.
33. Katz RI, Hovagim AR, Finkelstein HS, et al. A comparison of cocaine, lidocaine with epinephrine, and oxymetazoline for prevention of epistaxis on nasotracheal intubation. *J Clin Anesth.* 1990;2:16-20.
34. Superior laryngeal block. En: Brown D, editor. *Atlas of regional anesthesia*, 2nd ed. Philadelphia, PA: Saunders; 1999. p. 211-12.
35. Reed AP. Preparation for intubation of the awake patient. *Mt Sinai J Med.* 1995;62:10-20.
36. Translaryngeal block. En: Brown D, editor. *Atlas of regional anesthesia*, 2nd ed. Philadelphia, PA: Saunders; 1999. p. 215-6.
37. Glossopharyngeal block. En: Brown D, editor. *Atlas of regional anesthesia*, 2nd ed. Philadelphia, PA: Saunders; 1999. p. 205-8.
38. Sutherland AD, Williams RT. Cardiovascular responses and lidocaine absorption in fiberoptic assisted awake intubation. *Anesth Analg.* 1986;65:389-91.
39. Parkes SB, Butler CS, Muller R. Plasma lignocaine concentration following nebulization for awake intubation. *Anaesth Intensive Care.* 1997;25:369-71.
40. Fulling PD, Roberts JT. Fiberoptic intubation. *Int Anesthesiol Clin.* 2000;38:189-217.
41. Ovassapian A, Yelich J, Dykes MHM, et al. Fiberoptic nasotracheal intubation- incidence and causes of failure. *Anesth Analg.* 1983;62:692-5.
42. Boysen PG. Fiberoptic instrumentation for airway management. *Annual Refresher Course Lectures*; 1992.
43. Maktabi MA, Hoffman H, Funk G, et al. Laryngeal trauma during awake fiberoptic intubation. *Anesth Analg.* 2002;95:1112-4.
44. Roberts JT, Abouleish AE, Curlin FJ, et al. The failed intubation: maximizing successful management of the patient with a compromised or potentially compromised airway. En: Roberts JT, editor. *Clinical management of the airway*. Philadelphia: W.B. Saunders; 1994. p. 187-218.
45. Hillman DR, Platt PR, Eastwood PR. The upper airway during anesthesia. *Br J Anaesth.* 2003;91:31-9.
46. Durga VK, Millns JP, Smith JE. Manoeuvres used to clear the airway during fibreoptic intubation. *Br J Anaesth.* 2001;87:207-11.
47. Woodall NM, Harwood RJ, Barker GL. Complications of awake fiberoptic intubation without sedation in 200 healthy anaesthetists attending a training course. *Br J Anaesth.* 2008;100:850-5.
48. Koppel JN, Reed AP. Formal instruction in difficult airway management. A survey of anesthesiology residency programs. *Anesthesiology.* 1995;83:1343-6.
49. Cooper SD, Benumof JL. Teaching the management of the difficult airway: the UCSD airway rotation. *Anesthesiol.* 1994;81:A1241.
50. Hershey MD, Hannenberg AA. Gastric distention and rupture from oxygen insufflation during fiberoptic intubation. *Anesthesiology.* 1996;85:1479-80.
51. Siegel M, Coleprate P. Complication of fiberoptic bronchoscope. *Anesthesiol.* 1984;61:214-5.
52. Heidegger T, Gerig HJ, Ulrich B, Schneider TW. Structure and process quality illustrated by fiberoptic intubation: analysis of 1,612 cases. *Anaesthesia.* 2003;58:734-9.